

UNIVERSIDAD SANTANDER

Facultad de Ciencias de la Salud

Licenciatura en Radiología e Imágenes Diagnósticas

**GUÍA DIDÁCTICA DE TÉCNICAS RADIOLÓGICAS CONVENCIONALES
PEDIÁTRICAS, HOSPITAL CENTRO MÉDICO DEL CARIBE, COLÓN, PANAMÁ.**

Trabajo de grado para optar por el título de Licenciatura en Radiología e Imágenes
Diagnósticas

AUTORES:

Anyeli Unicy Brown Fruto

Katherine Karina Herrar Brown

Nicole Renee Taylor Cotes

Director del trabajo:

Lic. Yaneska Escudero

Codirector:

PhD. Johana Gutiérrez Zehr

Asesor metodológico:

PhD. Johana Gutiérrez Zehr/ Lic. José Santamaria

Panamá, 12 de septiembre de 2024

DEDICATORIA

Dedico este trabajo, en primer lugar, a Dios y a mis padres porque esto es gracias a su gran esfuerzo, fueron los pilares fundamentales para seguir adelante, esta tesis es tributo al gran esfuerzo, paciencia y dedicación que se realizó a lo largo de la carrera; dedico este trabajo a todas mis amistades, familiares y todos los licenciados que me brindaron su ayuda para formarme como una gran profesional.

Katherine Karina Herrar Brown, 2024.

Este proyecto va dedicado a mis padres, por su apoyo constante en cada paso de mi vida, por la dedicación y amor que brinda día a día. A mis profesores y mentora, quienes con paciencia y sabiduría nos guían a lo largo de este camino; a cada uno de mis familiares y amigo, pero sobre todo a Diana Brown, quien ya no está terrenalmente, pero cuya memoria vive en mi corazón. Este logro es un homenaje a tu vida, siempre estarás presente.

Anyeli Unicy Brown Fruto, 2024.

Dedico este trabajo a mi familia, cuyo amor y apoyo han sido mi mayor fortaleza en este viaje académico. A mis padres, por su constante aliento y sacrificio, y a mis amigos, por su comprensión y ánimo en cada paso del camino, a mis compañeras de tesis por su apoyo y dedicación en este trabajo. Este logro es el reflejo de su fe en mí y de su inquebrantable apoyo. Agradezco profundamente a todos por estar a mi lado y contribuir a mi crecimiento personal y profesional.

Nicole Renee Taylor Cotes, 2024.

AGRADECIMIENTO

Queremos expresar nuestros agradecimientos a las personas que contribuyeron directa e indirectamente a la realización de este proyecto. Sus esfuerzos, apoyo y orientación fueron fundamentales para alcanzar nuestros objetivos.

En primer lugar, agradecemos a nuestra asesora metodológica, Johana Gutiérrez Zehr, por su orientación experta, paciencia y apoyo constante a lo largo de este proyecto. Sus comentarios y sugerencias fueron cruciales para la calidad final de nuestro trabajo.

También queremos agradecer a la Dra. Iliana Ceballos, por su valiosa colaboración y por compartir su conocimiento y experiencia en atención pediátrica. Su ayuda fue fundamental para superar los desafíos técnicos y conceptuales que enfrentamos.

Además, queremos expresar nuestra gratitud a nuestra directora técnica, Lic. Yaneska Escudero y a todos los colaboradores que forman parte de este gran trabajo, por compartir sus conocimientos en el ámbito imagenológico, por su trabajo arduo, cooperación y espíritu colaborativo durante todas las etapas del proyecto. Sus dedicaciones hicieron posible cumplir con los plazos y objetivos establecidos.

Nuestra gratitud también va dirigida a la Universidad Santander, por su formación convertirnos en profesionales en lo que nos apasiona, también gracias a cada profesor que formó parte de nuestra formación integral.

A la persona que está leyendo este apartado y esta tesis realizada con cariño y empeño.

Finalmente, agradecemos a nuestras familias y amigos por su comprensión, paciencia y aliento incondicional a lo largo de este desafiante proceso académico.

¡A todos gracias por su contribución valiosa!

Anyeli Brown, Katherine Herrar y Nicole Taylor.

RESUMEN

Título: Guía didáctica de técnicas radiológicas convencionales en pacientes pediátricos.

La formación en técnicas convencionales para pacientes pediátricos permite a los estudiantes aprender a adaptar los procedimientos y equipos para obtener imágenes diagnósticas de alta calidad mientras minimizan la exposición a la radiación. Además, les enseña a aplicar métodos de inmovilización suaves y efectivas, y a emplear estrategias de distracción para reducir la ansiedad y el estrés del niño. Esta guía proporciona directrices específicas para el abordaje y la atención de pacientes pediátricos. Incluye técnicas radiológicas detalladas, como la posición y proyección para los principales estudios realizados en estos pacientes, así como técnicas de exposición adaptadas a diferentes rangos de edad. Además, cubre técnicas de inmovilización y repastos anatómicos de cada región del cuerpo.

Se realizó una revisión documental utilizando una matriz para analizar y describir documentos, tesis, artículos, revistas digitales y libros impresos. La revisión teórica se llevó a cabo entre marzo y julio de 2024, con un enfoque en artículos publicados en los últimos 20 años, extraídos de bases de datos como PubMed, Google Académico, SCIELO y ScienceDirect. Se emplearon palabras clave como "Técnicas radiológicas en pacientes pediátricos," "Protección radiológica en niños," "Radioprotección en pediatría" y "Radiología pediátrica" para la búsqueda de información.

A partir de las bases de datos, se extrajeron referentes teóricos que sirvieron para la elaboración de esta guía. Utilizando una matriz bibliográfica, sistematizamos y analizamos la información contenida en la literatura revisada, la cual fue consolidada en una guía creada en la plataforma CANVAS, MICROSOFT WORD y visualizada bajo online Flipbook. Este

recurso está destinado a orientar a los estudiantes de la Licenciatura en Radiología e Imágenes Diagnósticas de la Universidad Santander de Panamá.

Palabras claves: radiología pediátrica, radioprotección pediátricas, técnicas radiológicas, pediatría.

ABSTRACT

Title: Didactic Guide on Conventional Radiological Techniques for Pediatric Patients

Training in conventional techniques for pediatric patients allows students to learn how to adapt procedures and equipment to obtain high-quality diagnostic images while minimizing radiation exposure. Additionally, it teaches them to apply gentle and effective immobilization methods and use distraction strategies to reduce the child's anxiety and stress. This guide provides specific guidelines for the approach and care of pediatric patients. It includes detailed radiological techniques, such as positioning and projection for the main studies conducted on these patients, as well as exposure techniques adapted to different age ranges. Furthermore, it covers immobilization techniques and anatomical reviews of each body region.

A documentary review was conducted using a matrix to analyze and describe documents, theses, articles, digital journals, and printed books. The theoretical review was carried out from March to July 2024, focusing on articles published in the last 20 years, extracted from databases such as PubMed, Google Scholar, SCIELO, and ScienceDirect. Keywords such as "Radiological Techniques in Pediatric Patients," "Radiation Protection in Children," "Pediatric Radioprotection," and "Pediatric Radiology" were used for the information search.

From the databases, theoretical references were extracted to develop this guide. Using a bibliographic matrix, we systematized and analyzed the information contained in the reviewed literature, which was consolidated into a guide created on the CANVAS, MICROSOFT WORD platform and viewed through an online Flipbook. This resource is intended to guide students of the Bachelor's program in Radiology and Diagnostic Imaging at the Universidad Santander de Panamá.

Keywords: pediatric radiology, pediatric radioprotection, radiological techniques, pediatrics.

ÍNDICE GENERAL

INTRODUCCIÓN	10
1. EL PROBLEMA DE INVESTIGACIÓN	13
1.1. DESCRIPCIÓN DEL PROBLEMA DE INVESTIGACIÓN	13
1.1.1. PLANTEAMIENTO DEL PROBLEMA O PREGUNTA DE INVESTIGACIÓN	14
1.2. JUSTIFICACIÓN	14
1.3. OBJETIVOS	16
1.3.1. <i>Objetivo general</i>	16
1.4. DELIMITACIÓN DE LA LÍNEA Y SUBLÍNEA DE INVESTIGACIÓN	17
2. MARCO TEÓRICO	19
2.1. MARCO HISTÓRICO	19
2.2. MARCO REFERENCIAL	24
POSICIÓN: COLOCAR AL PACIENTE EN DECÚBITO LATERAL HACIA SU LADO AFECTADO.	57
2.3 MARCO LEGAL.....	59
2.4. MARCO CONTEXTUAL.....	62
3. MARCO METODOLÓGICO.....	66
3.1. TIPO Y DISEÑO DE INVESTIGACIÓN	66
3.2. UNIDADES DE ANÁLISIS	66
3.2.3 <i>Criterios de Inclusión y Exclusión</i>	67
3.4. CONSIDERACIONES ÉTICAS.....	67
3.5. MÉTODOS PARA LA RECOLECCIÓN DE LOS DATOS	68
4.RESULTADOS.....	72
4.1. PRESENTACIÓN DE LOS RESULTADOS.....	72
CONCLUSIONES.....	76
RECOMENDACIONES.....	78
REFERENCIAS BIBLIOGRÁFICAS	80
ANEXOS	86

ÍNDICE DE TABLAS

Tabla I: Estudio Radiológicos En Pacientes Pediátricos En El Hospital Centro Médico Del Caribe.....	72
---	----

ÍNDICES DE FIGURAS

Figura 1-Flujograma de selección bibliográfica.....	69
Figura 2- Resultados de la cantidad de estudios durante 3 meses en el HCMC.....	73

INTRODUCCIÓN

La radiología pediátrica es una disciplina fundamental en el diagnóstico y manejo de diversas patologías en niños.

La obtención de imágenes diagnósticas precisas y seguras es esencial en el día a día de los licenciados en Radiología e Imágenes. A diferencia de los adultos, los niños presentan características anatómicas, fisiológicas y comportamientos únicos que requieren adaptaciones específicas en las técnicas radiológicas. Desde la inmovilización adecuada hasta la proyección y posicionamiento correcto, cada aspecto del proceso de imagen debe ser cuidadosamente considerado para minimizar la exposición a la radiación y asegurar la cooperación del paciente, todo mientras se obtiene la calidad diagnóstica necesaria.

Esta guía fue diseñada para proporcionar a los futuros licenciados en formación un recurso completo y accesible sobre las posiciones y proyecciones realizadas en la edad pediátrica.

Aquí se detallaron las técnicas adecuadas para una variedad de estudios diagnósticos, desde imágenes de tórax y el abdomen hasta estudios de las extremidades y el cráneo incluyendo diferentes posicionamientos, para visualizar diversas estructuras y cada una de estas regiones cuentan con un resumen anatómico adaptado a la edad pediátrica.

A través de esta guía se espera que los futuros licenciados se les facilite la atención a los pacientes pediátricos y así puedan superar las principales complicaciones que los mismos suponen. Además, la guía busca fomentar una comprensión más profunda de las consideraciones especiales que se deben tener en cuenta al realizar estudios radiológicos en

niños, promoviendo prácticas radiológicas que sean tanto efectivas como cuidadosas con esta población.

En el primer capítulo, se abordó el problema, la justificación y los objetivos de esta investigación. El capítulo segundo, presenta los marcos teóricos correspondientes a los referentes utilizados para desarrollar el trabajo. En el capítulo tercero, se describió la metodología, que constituye la base fundamental de esta investigación. Finalmente, en el capítulo cuarto, se expusieron los resultados obtenidos mediante la guía, junto con las conclusiones, las recomendaciones y los anexos.

CAPÍTULO I: EL PROBLEMA DE INVESTIGACIÓN

1. EL PROBLEMA DE INVESTIGACIÓN

1.1. Descripción del problema de investigación

Los estudios de radiología en paciente pediátrico suponen un reto para los practicantes de radiología convencional al momento de efectuarlos, ya que los pacientes pediátricos no muestran el mismo comportamiento de un adulto y muchas veces no comprenden las indicaciones de los licenciados por comportamientos consecuentes con su edad como movimientos involuntarios, falta de cooperación, y pueden experimentar ansiedad y miedo debido a la novedad del procedimiento y el entorno desconocido.

Realizar estudios radiológicos en pacientes pediátricos puede ser desafiante para los practicantes de radiología convencional, ya que los niños suelen acudir al hospital principalmente por caídas que pueden provocar fracturas, por dolores estomacales, resfriados, sinusitis y otros factores. Es crucial tener en cuenta que la anatomía pediátrica varía significativamente en tamaño y puede requerir adaptaciones o accesorios especiales para el posicionamiento. La cooperación del familiar y una comunicación efectiva, utilizando un lenguaje comprensible para el niño, son fundamentales.

Para enfrentar estos desafíos, es esencial que el personal de radiología esté capacitado en técnicas pediátricas, posicionamiento y abordaje del paciente pediátrico. En nuestra práctica clínica, se observó una falta de conocimiento en el manejo y posicionamiento de pacientes pediátricos. Por ello, se consideró necesario desarrollar una guía con los principios básicos para orientar a los futuros licenciados en la realización de estudios radiográficos pediátricos.

Es fundamental que los estudiantes comprendan los cuidados y conocimientos necesarios para realizar estudios radiográficos convencionales, utilizando nuestra guía didáctica sobre

posiciones y proyecciones comunes para evitar la doble exposición y obtener imágenes útiles para el diagnóstico.

En la revisión bibliográfica sobre técnicas radiológicas pediátricas, se identificó una falta de información en la web y en el nivel académico sobre técnicas radiológicas, posición y proyecciones pediatría, en contraste con la abundancia de guías para adultos. Este trabajo de investigación se llevó a cabo en el Hospital Centro Médico del Caribe en la provincia de Colón, con el objetivo de abordar estas carencias y facilitar el aprendizaje de los estudiantes en el manejo de estudios de rayos X pediátricos.

1.1.1. Planteamiento del problema o pregunta de investigación

¿Cómo estaría conformada una guía didáctica de técnicas radiológicas convencionales pediátricas en el Hospital Centro Médico del Caribe, ubicado en la provincia de Colón?

1.2. Justificación

Este trabajo de investigación es importante porque proporciona una guía didáctica sobre técnicas radiológicas convencionales pediátricas, a practicantes de radiología. Los estudiantes adquirirán conocimientos sobre técnicas radiológicas específicas para la edad pediátrica, incluyendo factores técnicos, posicionamiento y proyección. Además, se ofrece recomendaciones para abordar las principales dificultades en la atención y el manejo de estos pacientes, con el objetivo de que se sientan cómodos y puedan colaborar eficazmente.

La radiología pediátrica presenta desafíos únicos debido a las diferencias anatómicas y fisiológicas entre niños y adultos. Los estudiantes necesitan una comprensión profunda de estas diferencias para realizar estudios precisos y efectivos.

Los estudiantes suelen enfrentarse a una falta de experiencia práctica en la posición y proyección de pacientes pediátricos, lo que puede llevar a errores y una calidad de imagen

subóptima. La guía proporciona un recurso educativo que facilite el aprendizaje y la aplicación práctica de técnicas adecuadas.

Una guía detallada sobre posiciones y proyecciones ayuda a los estudiantes a estandarizar los procedimientos, lo que es crucial para obtener imágenes radiológicas de alta calidad. Esto reduce la variabilidad y los errores en las imágenes, mejorando la precisión del diagnóstico.

Un posicionamiento adecuado y técnicas eficaces disminuyen el tiempo en que el niño pasa en el equipo de radiografía, reduciendo su ansiedad y malestar. Los estudiantes aprenden a aplicar técnicas que hagan el procedimiento más cómodo para el paciente.

Esta investigación dirigida a estudiantes es esencial para mejorar la formación en radiología pediátrica, optimizar la calidad de las imágenes, reducir la exposición a la radiación, desarrollar habilidades prácticas, y asegurar una experiencia positiva para los pacientes pediátricos. Este trabajo de investigación proporciona a los futuros licenciados en radiólogos una herramienta valiosa que contribuya a su éxito profesional y al bienestar de los pacientes que atienden.

También servirá como parte de su formación integral durante su carrera, adquiriendo conocimientos y habilidades que lo permitirá manejar variedad de situaciones con confianza y precisión ofreciendo los estándares requeridos y establecidos durante su rotación lo cual es esencial para la acreditación de su práctica profesional.

Todo esto nos ayuda a brindar una buena atención y sobre todo asegurar la precisión diagnóstica, minimizar la exposición a radiación y desarrollar competencias como profesionales. A un estudiante de radiología dominar estos aspectos es fundamental para así desempeñar y cumplir con su rol como futuro profesional de salud.

La revisión previa de esta investigación sobre “GUÍA DIDÁCTICA DE TÉCNICAS RADIOLÓGICAS CONVENCIONALES PEDIÁTRICAS” arrojó una carencia de

información tanto como libros virtuales y físicos buscados en distintas plataformas virtuales, en cambio toda la información encontrada fueron guías orientadas a la edad adulta lo cual nos incentivó a realizar esta investigación que no solo puede ser utilizada por estudiantes en los hospitales, sino también en las universidades como parte de su formación académica.

Los resultados de este trabajo de investigación se obtuvieron por medio de revisión bibliográfica y observaciones en prácticas clínicas, se utilizaron para elaborar la guía didáctica con técnicas radiológicas convencionales orientadas o adaptadas a la edad pediátrica.

Lo mismo fueron divulgados por medio de una guía física elaborada como aporte para los estudiantes practicantes o personal de salud del Hospital Centro Médico del Caribe, también está de forma digital en una plataforma web, donde está disponible de forma gratuita para el uso de otros estudiantes y licenciados en radiología de cualquier otra institución.

1.3. Objetivos

1.3.1. Objetivo general

Objetivo General

Crear una guía didáctica de técnicas radiológicas convencionales pediátricas dirigida a estudiantes de la Licenciatura de Radiología e Imágenes Diagnósticas que rotan por el Hospital Centro Médico del Caribe ubicada en la provincia de Colón.

1.3.2. Objetivos específicos

- Identificar los estudios radiológicos más frecuentes en pacientes pediátricos durante nuestras prácticas clínicas en el Hospital Centro Médico del Caribe.

- Examinar las distintas literaturas disponibles sobre posición y proyecciones radiológicas en pacientes pediátricos.
- Determinar las secciones y contenido que debe integrar la guía didáctica de técnicas radiológicas convencionales pediátrica en el Hospital Centro Médico del Caribe.

1.4. Delimitación de la línea y Sublínea de investigación

Licenciatura en Radiología e Imagenología

Imágenes médicas

CAPÍTULO 2: MARCO TEÓRICO

2. Marco Teórico

2.1. Marco Histórico

El 8 de noviembre de 1895 el físico alemán Wilhelm Conrad Roentgen descubrió los rayos X mientras realizaba experimentos con tubos de vacío y un generador eléctrico. Con el hallazgo de este haz de luz capaz de atravesar la materia, nació el diagnóstico médico por imágenes que mejoró considerablemente el ejercicio de la medicina.

El 3 de febrero de 1896 se llevó a cabo la primera radiografía clínica en el continente americano en el Dartmouth College de New Hampshire, en un niño de 14 años que se había lesionado la muñeca mientras patinaba en el río Connecticut. En 1897, se estableció en Graz, Austria, un departamento de Radiología dedicado exclusivamente a los niños. En América, las actividades de radiología pediátrica comenzaron en 1896 en el Hospital for Sick Children de Toronto y en 1899 en el Children's Hospital de Boston. A pesar del entusiasmo inicial y la intensa actividad, la radiología pediátrica quedó en un segundo plano en comparación con el desarrollo de la radiología y la pediatría hasta finales de la década de 1940. El primer texto sobre radiología pediátrica, *Living Anatomy and Pathology: The Diagnosis of Diseases in Early Life by the Roentgen Method*, fue publicado en 1910 por Thomas Morgan Rotch, profesor de pediatría en la Facultad de Medicina de Harvard, aunque el libro tuvo una repercusión limitada.

En adelante y hasta la década de los 20 el desarrollo tecnológico se enfocó a las técnicas y al equipamiento. En la década de los 30 tuvieron auge los estudios del aparato digestivo contrastados con bario y los del aparato urinario con material yodado hidrosoluble.

En los años 50 y 60 se utilizó material yodado hidrosoluble para las angiografías de diferentes regiones; en algunas pacientes se aplicaban sustancias liposolubles, en todas las áreas, así como medios naturales de contraste (como el aire tos, el radiólogo en las neumoventriculografías) y sustancias como el azul de metileno en linfografías, por citar sólo algunos ejemplos. Las imágenes se imprimían en placas radiográficas con revelado de técnica "húmeda" (Velásquez, 2012, p.133).

No fue sino hasta 1945 que John Caffey, también pediatra, publicó el segundo texto estadounidense sobre el tema, **Pediatric X-ray Diagnosis**. Este libro comenzó a establecer y sistematizar las bases del conocimiento en radiología pediátrica. Caffey ofrece una crónica detallada y elegante de los primeros sesenta años (1896-1956) de la radiología pediátrica en Estados Unidos. Desde 1960 hasta principios de los 90, la radiología diagnóstica experimentó una rápida evolución tecnológica. Avances en técnicas como la angiografía, angiocardiografía, gammagrafía, ecografía, tomografía computarizada (TC), radiografía digital, telerradiología, resonancia magnética, espectroscopia de RM y técnicas vasculares/intervencionistas han transformado completamente la radiología pediátrica.

La primera subespecialidad formal que surgió en la radiología fue la radiología pediátrica y tuvo su origen en 1958 cuando, en la ciudad de Boston, Estados Unidos, se formalizó la Sociedad de Radiología Pediátrica. Tuvo su sede en la avenida Huntington, entre las instalaciones de la "Opera House" y del "Symphony Hall", en la misma avenida del Hospital Infantil de Boston. En aquellos años este hospital no contaba con energía eléctrica en todos

los horarios ni en todas las áreas, de manera que, para abatir los costos, el radiólogo Percy Browns tuvo la idea de llevar un cable desde la ópera hasta el hospital; así pudieron tomar sus primeras radiografías, pero un hecho desafortunado se presentaba cuando la compañía de ópera salía de la ciudad, entonces no era posible tomar imágenes radiológicas: sin ópera no había rayos X. (Velásquez, 2012, p.133).

John Patrick Caffey nació en 1895, el año del descubrimiento de Roentgen. Se formó en medicina interna en el Hospital Barnes de St. Louis y en la Universidad de Michigan y luego en pediatría en el Babies Hospital de Nueva York. Su carrera académica en pediatría estaba muy avanzada en el Hospital de Bebés cuando, en 1929, fue asignado abruptamente para asumir la radiología como el primer radiólogo interno del hospital (el puesto en realidad se titulaba "roentgenólogo"). Al principio trató de evitar este deber adicional, pero descubrió que lo disfrutaba. Comenzó a darse cuenta de que el campo estaba muy abierto para un médico de tendencia académica y pediátrica, además aprovechó su oportunidad. Rápidamente se enseñó a sí mismo la gama de apariencias normales y las manifestaciones de la película simple de las enfermedades de los niños. Sus primeros artículos radiológicos trataron de los hallazgos en envenenamiento por plomo, raquetismo, anemias hemolíticas, hemofilia y sífilis. Su enfoque meticuloso y disciplinado llevó, en 1945, a la primera edición de Diagnóstico de Rayos X Pediátricos, un paso importante hacia el establecimiento de la radiología pediátrica como una disciplina dentro de la pediatría (como el Dr. Caffey probablemente esperaba) y radiología (como resultó). La segunda edición de este libro enormemente influyente se publicó en 1950 y la tercera edición en 1956. Su descripción de la hiperóstosis cortical infantil ("enfermedad de Caffey") apareció en 1945, y sus observaciones sobre la presencia frecuente de fracturas en los huesos largos de los bebés que sufren de hematomas subdurales, es decir, niños maltratados, se publicaron en 1946, ambas

en el American Journal of Roentgenology. En la década de 1950, produjo informes que definían la apariencia radiológica normal de varios huesos y establecían la normalidad de hallazgos que antes se consideraban patológicos. (History - Society for Pediatric Radiology, 2014).

Edward Blaine Duncan Neuhauser, nacido en 1908. En 1941, fue nombrado roentgenólogo en el Hospital Infantil de Boston y comenzó la escala académica en Harvard. Comenzó a producir una ventisca de artículos sobre temas como la fibrosis quística, los anillos vasculares, el reflujo gastroesofágico, la infiltración leucémica de los riñones, la fisiopatología de la enfermedad de Hirschsprung, la diastematomielia y los efectos de la radioterapia en la columna vertebral en crecimiento. Aunque su formación original había sido en ortopedia, solo un modesto número de sus informes eran sobre temas óseos. Dr. Caffey, por otro lado, aunque se formó en medicina interna y pediatría, se concentró en el sistema esquelético en sus artículos científicos. Dr. Neuhauser estableció la primera beca regular de radiología pediátrica del mundo en 1949. Era un profesor espectacularmente estimulante. Con residentes, becarios y visitantes abarrotados detrás de él, interpretaba las películas del día, utilizando el método socrático de cuestionar a sus estudiantes hasta que se hicieran las observaciones correctas y se sacaran las deducciones críticas. Era un radiólogo brillante e intuitivo, un conocedor de los síndromes, un devoto de la información esotérica y un excelente publicista de la radiología pediátrica (History - Society for Pediatric Radiology, 2014).

A finales de la década de 1950, estos dos gigantes y sus colegas habían desarrollado la radiología pediátrica hasta el punto de que la necesidad de una sociedad se centrara y mejorara la atención radiológica de los niños se sentía tanto en los círculos pediátricos como en los radiológicos. Un factor que sugiere tal organización fue un aumento de la preocupación

por los riesgos de la radiación, impulsado por las pruebas aéreas de armas nucleares en Nevada, la Unión Soviética y otros lugares. El presidente de la Academia Americana de Pediatría se acercó al Dr. Caffey sobre la formación de una sección sobre radiología, paralela a la sección quirúrgica de la academia. Cerca de la jubilación obligatoria en Columbia y no particularmente aficionado a las tareas organizativas, el Dr. Caffey lo remitió al Dr. Frederic Silverman, que se había entrenado con el Dr. Caffey y que se había convertido en el roentgenólogo del Hospital Infantil de Cincinnati. En consecuencia, a principios de 1958, el Dr. Silverman envió una carta a 19 (más tarde 26) médicos estadounidenses y canadienses (algunos eran pediatras, pero la mayoría eran radiólogos) que practicaban radiología pediátrica. Esa carta describió tres posibles caminos para que una organización radiológica pediátrica siga la afiliación con la Academia Americana de Pediatría, la afiliación con una organización radiológica y la independencia completa, pero se inclinó hacia el primer curso. La respuesta fue alentadora, y el Dr. Silverman (teniendo nota de los esfuerzos simultáneos del Dr. Harold Peterson, descrito a continuación) organizó una reunión de almuerzo de médicos interesados para el 21 de abril durante la reunión anual de la Academia Americana de Pediatría en Nueva York (History - Society for Pediatric Radiology, 2014).

En su obra "Radiología Pediátrica", María J. Siegel y Brian D. Coley combinan los conocimientos pediátricos necesarios para demostrar el impacto de las diversas tecnologías en las enfermedades de los niños. La radiología convencional sigue siendo la más demandada, a pesar de los avances de los últimos 25 años. En muchas situaciones, es la primera columna de "defensa diagnóstica" ante el "ataque" de las patologías pediátricas.

2.2. Marco Referencial

Guía didáctica

La Guía Didáctica es un recurso que dirige el proceso de aprendizaje al hacer accesible el material didáctico al estudiante, permitiéndole abordarlo de forma independiente. Esta herramienta complementa el material de estudio, ya sea impreso o digital, con el propósito de crear un entorno interactivo que fomente la comprensión y el aprendizaje autónomo. Su meta es motivar, orientar y facilitar la comprensión y promover la interacción, para guiar al estudiante hacia la autonomía en su aprendizaje (rojotse, 2024).

Una guía didáctica de educación a distancia es una herramienta de autogestión donde el estudiante encontrará la información necesaria para obtener las competencias que desarrollen sus conocimientos. (Como Elaborar Guías Didácticas, 2020)

Se considera una guía didáctica al instrumento digital o impreso, un recurso para el aprendizaje mediante el que se concreta la acción del profesor y los estudiantes dentro del proceso docente, de forma planificada y organizada, brinda información técnica al estudiante y premisa la educación como conducción y proceso activo. Se fundamenta en la didáctica como ciencia para generar un desarrollo cognitivo y de los estilos de aprendizaje a partir de sí. Constituye un recurso trascendental porque perfecciona la labor del profesor en la confección y orientación de las tareas docentes como célula básica del proceso enseñanza aprendizaje, cuya realización se controla posteriormente en las propias actividades curriculares (Clara et al., 2014).

La palabra didáctica proviene del griego *didaskhein* significa enseñar, instruir, explicar, hacer, saber, demostrar. También, la etimología griega pasó al latín, en la voz *discere* y *docere* que significan, respectivamente, aprender y enseñar. “La investigación didáctica es de suma

importancia porque ningún aprendizaje está determinado, así como, ningún método de enseñanza garantiza verdaderamente un óptimo aprendizaje en el estudiante” (Casasola, 2020, p.35-41).

Antecedentes Rayos X

Un examen de rayos X es un procedimiento médico no invasivo que asiste a los médicos en el diagnóstico y tratamiento de diversas condiciones de salud. Utiliza una pequeña cantidad de radiación ionizante para generar imágenes del interior del cuerpo. La radiografía es la técnica de imagen médica más antigua y la que se usa con mayor frecuencia. Este tipo de examen se puede realizar en recién nacidos, niños pequeños y mayores. Los rayos X son útiles para diagnosticar una amplia gama de lesiones y enfermedades en los niños, y a menudo son el primer recurso para identificar la causa de un dolor, evaluar lesiones por trauma y localizar objetos o cuerpos extraños.

Los rayos X son haces invisibles de energía que pasa a través del cuerpo para crear una imagen de sus huesos y órganos del niño. Estos exámenes no son dolorosos, pero requiere que el niño se quede quieto durante unos segundos.

A veces, un pedazo de cinta adhesiva, esponja o bandas de tela puede ayudar a que el niño no se mueva. A veces como padres o tutores, es posible que se le invite a la sala mientras se toman las radiografías para ayudar a mantener al niño cómodo y tranquilo. Otros niños o miembros de la familia tendrán que permanecer en la sala de espera

La Radiología Pediátrica es una subespecialidad de la Radiología, que se centra en el diagnóstico por imagen de fetos, neonatos, lactantes, niños y adolescentes. Un principio

básico en pediatría es que los niños no deben ser considerados como adultos pequeños, ya que difieren en desarrollo, fisiología y patología. Este axioma también está muy respaldado por la radiología pediátrica, y se aplica un gran esfuerzo en la formación de radiólogos pediátricos en departamentos pediátricos especializados. Se podría argumentar que la radiología pediátrica es la subespecialidad más antigua de la radiología, ya que los rayos X se produjeron en los hospitales infantiles a principios de 1900. Desde entonces, el advenimiento de la tecnología ha puesto en marcha nuevos aspectos en la práctica de las subespecialidades de Radiología y de la Radiología Pediátrica en particular. Hoy en día, es imposible abordar cualquier patología pediátrica sin el apoyo y el análisis minucioso de un estudio radiológico pediátrico.

En 1945, el Dr. John Caffey publicó su libro de texto sobre el diagnóstico radiológico pediátrico y desde entonces se le ha considerado el "fundador" de la radiología pediátrica. En las últimas décadas se han fundado en todo el Atlántico sociedades específicas centradas en la imagen pediátrica, es decir, la Sociedad de Radiología Pediátrica (SPR) en los Estados Unidos y la Sociedad Europea de Radiología Pediátrica (ESPR), con el objetivo de reunir a pioneros y expertos de todo el mundo, establecer pautas e intercambiar opiniones sobre temas pediátricos triviales, pero también raros y exigentes. de manera que los radiólogos pediátricos puedan establecer un consenso de enfoque y práctica y aplicarlo en diferentes partes del mundo (Mammas & Spandidos, 2019).

Crecimiento óseo

Crecimiento óseo antes del nacimiento

La formación de hueso comienza muy temprano en el desarrollo, alrededor de la tercera semana de vida fetal. El cartílago se produce con la forma del hueso futuro y luego los osteoblastos, las células que producen hueso nuevo, invaden el cartílago y comienzan a producir una sustancia llamada osteoide. El osteoide está hecho principalmente de colágeno y contiene sitios donde se formarán cristales de fosfato de calcio. El fosfato de calcio es el mineral duro que da fuerza a los huesos. Este proceso comienza en el medio del hueso recién formado, en un sitio llamado centro de osificación primaria. A medida que se desarrolla el hueso, se forma más hueso desde el centro hacia los extremos del hueso. Luego, los vasos sanguíneos crecen hacia el hueso, y las células llamadas osteoclastos lo remodelan para que haya una cavidad central llena de médula ósea. Al nacer, los extremos de los huesos siguen siendo en su mayoría cartílago. El área al final de todos los huesos largos, llamada placa de crecimiento o centro de osificación secundaria permite que se produzca más hueso, lo que hace que el hueso se alargue durante la infancia (*¿Qué Es El Desarrollo? - Crecimiento, Maduración Y Aprendizaje | Estudiando, 2020*).

Crecimiento óseo en la infancia

A medida que los niños se desarrollan, sus huesos deben alargarse. Este crecimiento ocurre en los extremos de los huesos, en una región llamada placa de crecimiento. Al crecer los huesos, las células en la placa de crecimiento primero generan más cartílago para extender el hueso, y luego los osteoblastos transforman ese cartílago en hueso, de la misma manera a cómo se forman los huesos antes del nacimiento. De esta forma, el hueso sigue creciendo. Este proceso puede continuar hasta alrededor de los 16 a 20 años, momento en el que la placa de crecimiento se convierte completamente en hueso y ya no se puede formar más cartílago en los extremos. Cuando esto ocurre, se dice que la placa de crecimiento ha cerrado. Si la

placa de crecimiento sufre daño debido a un traumatismo o ciertas enfermedades, puede cerrarse antes de tiempo, lo que puede provocar que una pierna o un brazo crezcan desigualmente.

Cuando nace un bebé, su cuerpo contiene aproximadamente 300 huesos. A la larga, estos se acaban fusionando (se unen al crecer) para pasar a formar el esqueleto de 206 huesos de una persona adulta. Algunos de los huesos del bebé están compuestos exclusivamente por un material especial llamado cartílago. Otros huesos del recién nacido solo están compuestos parcialmente por cartílago. El cartílago es blando y flexible. Durante la infancia, a medida que vas creciendo, el cartílago también crece y, se acaba convirtiendo, progresivamente, en hueso, con la ayuda del calcio.

Los huesos de un recién nacido son bastante distintos a los de un adulto. En su mayoría, los huesos de un bebé están formados por cartílago en lugar de estar completamente mineralizados. Esta característica se debe al proceso de desarrollo y crecimiento que atraviesan los huesos del bebé.

En particular, los huesos del cráneo de un recién nacido son muy flexibles y blandos para facilitar el parto y el rápido desarrollo cerebral en los primeros años. Las fontanelas, que son áreas blandas en la parte superior de la cabeza del bebé, son una característica notable. Estas zonas permiten que el cráneo se adapte durante el parto y ayudan al crecimiento del cerebro en los primeros meses. Con el tiempo, a medida que el bebé crece, los huesos se van endureciendo gradualmente al mineralizarse con calcio y las fontanelas se cierran.

Los pacientes pediátricos se pueden clasificar fácilmente según la edad, así distinguiremos (García Górriz, n.d.)

Neonato: desde el nacimiento hasta el mes de vida ("newborn" en países anglosajones); neonatos pretérmino ("prematuros") son aquellos de menos de 37 semanas de gestación.

Lactante. Entre 1 mes y 12 meses ("infant" comprende de 1 hasta los 23 meses).

Niño. De los 2 a 12 años ("child"). Preescolares hasta los 5 años y escolares a partir de los 6 años. Adolescente. De los 12 a los 18 años ("adolescents").

Atención al paciente pediátrico

Jose Luis Portoman (2013) afirmo lo siguiente:

“La importancia de conocer las diferencias entre pacientes adultos y pediátricos nos dará como resultado una correcta imagen de calidad diagnóstica” (p.15)

Los planes de estudios de las carreras de Técnico Radiólogo limitan la enseñanza de la Radiología Pediátrica a una franja de contenidos dentro de las asignaturas específicas a la producción de imágenes de la radiología convencional. La importancia de conocer las diferencias entre pacientes adultos y pediátricos nos dará como resultado una correcta imagen de calidad diagnóstica. La falta de formación en la Radiología Pediátrica predispone al Técnico Radiólogo a pensar en la seria necesidad de formación post titulación, para no correr riesgos de mala praxis o de sobreexposición al paciente por falta de conocimientos, considerando que es muy común que atienda a pacientes adultos y pediátricos en un servicio de Diagnóstico por Imágenes (p.15).

La falta de formación en la Radiología Pediátrica predispone al Técnico Radiólogo a pensar en la seria necesidad de formación post titulación, para no correr riesgos de mala praxis o de sobreexposición al paciente por falta de conocimientos, considerando que es muy

común que atienda a pacientes adultos y pediátricos en un servicio de Diagnóstico por Imágenes (p.17).

El tecnólogo médico en Radiología cumple un rol central en el proceso de la adquisición de las imágenes. El tecnólogo médico en radiología desempeña un papel crítico al realizar imágenes en pacientes pediátricos, requiriendo habilidades técnicas y una sensibilidad especializada. Además, no solo se encarga de operar equipos de radiografía digital con precisión, sino que también despliega destrezas comunicativas y empáticas para establecer una conexión con el paciente pediátrico y tranquilizarlo durante el procedimiento (Naomi & Stefania, 2023).

El tecnólogo de radiología desempeña un papel fundamental en la atención de pacientes pediátricos, contribuyendo de manera significativa a la precisión del diagnóstico y al bienestar del niño durante los procedimientos radiológicos. Su rol abarca diversas responsabilidades clave:

1. Preparación y Comunicación

Antes del procedimiento, los radiólogos y técnicos deben comunicarse claramente con los padres y el niño para explicar el proceso. Es esencial que los padres comprendan la importancia del estudio y que se calme al niño para reducir su ansiedad.

2. Equipamiento Adecuado

Los equipos radiológicos para niños están diseñados para adaptarse a su tamaño. Esto asegura una exposición mínima a la radiación y permite obtener imágenes de alta calidad.

3. Técnicas de Inmovilización

Para conseguir imágenes nítidas, es crucial que el niño permanezca inmóvil durante el examen. Se utilizan técnicas como dispositivos de sujeción o almohadas de apoyo para mantener al niño en la posición correcta de manera cómoda.

4. Reducción de la Radiación

Los radiólogos aplican el principio ALARA (tan bajo como sea razonablemente posible) para reducir la exposición a la radiación, ajustando las dosis de acuerdo con la edad y el tamaño del niño.

5. Adaptación de Protocolos

Los protocolos radiológicos para niños difieren de los utilizados para adultos. Estos se ajustan en función de la edad y la parte del cuerpo a examinar, garantizando imágenes precisas sin poner en riesgo la seguridad del paciente.

En el campo de la radiología pediátrica, también es crucial adaptar los procedimientos a las distintas edades para asegurar la exactitud de los exámenes y reducir la exposición a la radiación. Los protocolos específicos para niños juegan un papel fundamental al responder a las necesidades particulares de cada fase del desarrollo infantil.

Recién Nacidos y Lactantes

Durante los primeros meses de vida, debido a la fragilidad y el pequeño tamaño de los pacientes, se requiere un enfoque especial. Los protocolos deben modificarse para obtener imágenes de alta calidad mientras se minimiza la exposición a la radiación. Las técnicas recomendadas incluyen la ecografía y radiografías con dosis reducidas.

Niños en Edad Preescolar

Con el crecimiento, colaborar puede ser más difícil. Los procedimientos deben ser rápidos y efectivos. Utilizar técnicas de inmovilización y recompensas puede ayudar a que los niños cooperen, garantizando estudios de alta calidad sin causarles estrés.

Niños en Edad Escolar

En esta etapa, la radiología se usa para evaluar el desarrollo y detectar problemas ortopédicos o dentales potenciales. Los protocolos deben enfocarse en la comodidad del niño y en obtener imágenes claras. Mantener una comunicación abierta puede ayudar a disminuir la ansiedad del paciente.

Adolescentes

Dado el rápido crecimiento corporal y los cambios hormonales en los adolescentes, los protocolos deben ajustarse a sus necesidades específicas. Se pueden utilizar técnicas avanzadas como la resonancia magnética para obtener imágenes detalladas sin exposición a radiación ionizante.

La radiología pediátrica requiere una comprensión detallada de las diferentes etapas del desarrollo infantil. Ajustar los protocolos radiológicos a cada grupo etario no solo garantiza la efectividad de los estudios, sino que también prioriza la seguridad y el bienestar de los pacientes jóvenes.

➤ **Radioprotección en pacientes pediátricos**

El campo de la radiología pediátrica es relativamente nuevo para el diagnóstico por imágenes y ahora es muy importante en la práctica habitual en cualquier institución. Los profesionales dedicados a este campo son reducidos en comparación con otras especialidades, por lo que se está intentando difundir protocolos de imagen en la población pediátrica.

Durante mucho tiempo, los pacientes pediátricos se trataron como adultos pequeños y los protocolos de imagen se aplicaron de manera similar, ajustando factores según el peso del niño. La preocupación por los efectos secundarios de la radiación y la alta sensibilidad de los

órganos de los niños a la radiación han despertado el interés en este campo, y por ello se han realizado muchos estudios científicos y avances tecnológicos para reducir la exposición de los niños a altas dosis y los riesgos inapropiados asociados a; dosis de radiación requeridas.

En América Latina, la Sociedad Latinoamericana de Radiología Pediátrica (SLARP) actúa como unidad reguladora y de difusión de estas estrategias y trata de transmitir el mensaje a la comunidad médica en general. Dr. Bustelo destacó las disparidades regionales en los entornos de práctica médica y la relativa falta de subespecialistas, principalmente en radiología pediátrica. Ante esta situación, radiólogos generales sin formación especial evaluados y manejados por muchos niños que no saben la importancia de evaluarlos. En respuesta, señaló: "Además de intentar difundir lo que nuestra sociedad está haciendo para que más personas quieran especializarse, está enseñando radiología pediátrica a los radiólogos generales que examinan a los niños".

En el año 2008 surgió una estrategia mundial, llamada **Image Gently**, la cual se inició en Estados Unidos, y tiene como objetivo principal difundir información acerca de la importancia de la reducción de las dosis de radiación administradas a la población pediátrica, mediante estudios de imágenes diagnósticas. La campaña pretende crear una conciencia colectiva acerca del uso rutinario de medidas de protección radiológica, utilización de protocolos especiales para los niños y desarrollo de tecnología que permita disminuir las dosis administradas por los equipos (El Hospital, 2021).

Image Gently Alliance es una coalición de organizaciones de atención médica dedicadas a proporcionar imágenes pediátricas seguras y de alta calidad en todo el mundo. El objetivo principal de la Alianza es crear conciencia en la comunidad de imágenes sobre la necesidad de ajustar la dosis de radiación cuando se toman imágenes de niños. El objetivo final de la Alianza es cambiar la práctica. La estrategia de la alianza es sencilla: proporcionar

información y materiales educativos gratuitos a todos los miembros del equipo de atención (*Pediatric Radiology & Imaging / Radiation Safety – Image Gently*, n.d.).

En la actualidad, existen diversas formas de protegerse de las radiaciones ionizantes artificiales, siendo la distancia, el tiempo y el blindaje las tres principales. En cuanto a la distancia, ha quedado demostrado que el nivel de radiación disminuye con el cuadrado de la distancia, esto quiere decir que mientras la fuente la radiación se aleje por cada metro, la radiación disminuirá cuadráticamente. En lo que al tiempo se refiere, se recomienda utilizar periodos cortos de exposición, con Mili amperaje bajo y Kilo voltaje alto. Por su parte, el blindaje debe realizarse con mamparas plomadas o escudos, protectores tiroideos, delantales plomados, gafas plomadas, protectores gonadales y guantes plomado. Por estas razones, es crucial implementar medidas de protección radiológica más estrictas en pacientes pediátricos para minimizar estos riesgos (Martí Molins & NPunto, 2023).

Los niños son particularmente vulnerables a los efectos de la radiación por las siguientes razones:

1. Mayor sensibilidad a la radiación: Los tejidos en crecimiento y reproducción de los niños son más sensibles al daño por radiación.
2. Transferencia de genes: El daño genético causado por la radiación puede transmitirse a las generaciones futuras.
3. Mayor tiempo para manifestarse. En el caso de los niños, la mayor esperanza de vida les da más tiempo para desarrollar efectos tardíos de la radiación, como ciertos tipos de cáncer. Por estas razones, es importante implementar medidas de protección radiológica más estrictas para los niños para reducir estos riesgos.

Los efectos de la radiación en niños son más nocivos, porque durante su crecimiento son más sensibles a las mismas. Razón por la cual es más importante que en los adultos, el realizar la debida protección radiológica, por varias razones: los pacientes pediátricos son más radiosensibles, transportan el material genético afectado a las siguientes generaciones y tienen más años para que los daños se manifiesten, ya que los efectos de la radiación son siempre tardíos (Martí Molins & NPunto, 2023).

Lo ideal es la conformación de un comité de protección radiológica en cada hospital pediátrico o servicio de pediatría con la participación de radiólogos, tecnólogos médicos, pediatras, enfermeras, técnicos paramédicos y el apoyo de la dirección del hospital. Este comité se debe abocar a reducir las dosis de radiación mediante (Mondaca A, 2006).:

A) Racionalización de los estudios radiológicos, especialmente los contrastados y tomografías computadas. Optar por técnicas alternativas tales como ecotomografía o resonancia magnética dependiendo de su disponibilidad y utilidad para el problema clínico en estudio.

B) Reducción de la dosis: Es responsabilidad del radiólogo y equipo técnico responsable y debe orientarse especialmente a estudios de tomografía computada.

Reducción de los factores de exposición.

- mAs: Existe una relación lineal entre el mAs y la dosis de irradiación. Para esto se dispone de tablas para el cálculo del mAs por kilo y área a estudiar.
- Pitch: Aumentarlo disminuye la dosis. Recomendado no más allá de 1.5.
- kV: Si se reduce el kV se baja la dosis, aumenta el ruido y disminuye el contraste de la imagen, pero hay datos que sugieren que un kV de 80 puede proporcionar una calidad aceptable de la imagen en recién nacidos.

En suma, se deben ajustar para obtener una mínima dosis con calidad suficiente que aporte al diagnóstico.

C) Reducir el estudio sólo al área de interés.

D) Limitar el estudio polifásico en tomografía computada a casos necesarios como tumores, lesiones focales y reducir o eliminar el número de cortes sin contraste.

E) Protección para órganos de superficie más sensibles, tales como mamas, tiroides, gónadas y que están fuera de la zona de estudio.

F) Implantación de tarjeta o ficha individual.

G) Información a usuarios y población general, evitando un clima injustificado de alarma con la entrega de una cartilla educativa a los padres.

El blindaje gonadal y fetal proporciona un beneficio insignificante o nulo para la salud de los pacientes.

1) Las dosis de radiación utilizadas en las imágenes de diagnóstico no están asociadas con daños medibles a las gónadas o al feto. La principal preocupación con la exposición a la radiación de los órganos reproductivos ha sido un mayor riesgo de efectos hereditarios. Sin embargo, según la Publicación 103 de 2007 de la Comisión Internacional de Protección Radiológica (ICRP), "ningún estudio en humanos proporciona evidencia directa de un exceso de enfermedad hereditaria asociada con la radiación". De manera similar, las Pautas del Colegio Estadounidense de Obstetras y Ginecólogos (ACOG), con el respaldo del Colegio Estadounidense de Radiología (ACR), declaran que, "con pocas excepciones, la exposición a la radiación a través de la radiografía, la tomografía computarizada o las técnicas de imagen

de medicina nuclear dan lugar a dosis de radiación mucho más bajas que la asociada con daño fetal”.

2) El blindaje del paciente es ineficaz para reducir la dispersión interna. En las imágenes médicas de rayos X, la fuente principal de dosis de radiación a los órganos internos que están fuera del campo de visión de las imágenes son los rayos X que se dispersan dentro del cuerpo. Sin embargo, el blindaje de la superficie que cubre estos órganos no tiene impacto en esta radiación dispersa (*SEPR - Declaración de Posición de La AAPM Sobre El Uso Del Blindaje Gonadal Y Fetal Del Paciente (2019)*, 2019).

➤ Estrategias y recomendaciones

Estrategias de radioprotección pediátrica los niños en etapas de desarrollo son más sensibles a los efectos adversos de las radiaciones ionizantes que los adultos hasta 5 veces y unas 10 veces en pacientes prematuros. Dentro de las estrategias de radio protección más simples podemos mencionar (Martí Molins & NPunto, 2023).:

- No realizar pruebas radiológicas sin indicación, realizar solo las necesarias.
- No utilizar pruebas con radiación ionizante (rayos X): se debe evitar lo más posible el uso de radiografías y TC; de preferencia se debe utilizar radiación electromagnética no ionizante (resonancia magnética) o ultrasonido.
- En caso de que se utilicen estudios con rayos X, se deben realizar solo las proyecciones radiológicas imprescindibles.
- Reducir al mínimo imprescindible la superficie irradiada.
- Evitar las repeticiones del estudio radiológico por movimiento del paciente, para ello se debe inmovilizar al niño antes de iniciar el estudio.

- Para emitir menos radiación se deben los parámetros (kVp y mAs bajos).
- Utilizar los medios de protección indicados: delantales plomados, etc.
- En el caso de los pacientes crónicos se debe reducir el número de controles o espaciar los mismos.

Según The Image Gently Alliance (2014) nos menciona algunos puntos sobre las ventajas de inmovilizar al paciente pediátrico durante un procedimiento.

- Para mejorar la calidad de la imagen
- Para disminuir el riesgo de diagnóstico perdido del examen subóptimo
- Para disminuir la duración del examen
- Para disminuir el número de imágenes repetidas
- Posiblemente para calmar al paciente o tener un paciente más cooperativo

Tips De Inmovilización

- ✓ Mantenga a los padres con el niño si es posible.
- ✓ Utilice dispositivos de inmovilización.
- ✓ Utilice técnicas de distracción como, DVD, música, juguetes, radios, etc.
- ✓ Decorar salas de imágenes.
- ✓ Permítale al niño su manta o el juguete favorito del niño.

The Image Gently Alliance recomienda la inmovilización cuando el paciente es un bebé o un niño pequeño (menos de 36 meses), el paciente es mayor, pero no puede seguir las instrucciones, el examen de imágenes es técnicamente difícil.

También recomiendan seguir estos pasos al momento de atender a un paciente pediátrico:

- ✓ Preséntate: "Me llamo John y te haré una foto hoy". Los niños pequeños no leen las tarjetas de identificación.
- ✓ Presenta la cámara: "Esta es mi cámara". (Las unidades de rayos X no parecen cámaras de casa).
- ✓ Explique el examen: Use palabras amigables para los niños como mesa, gentil, película, cámara, sentarse, ponerse de pie, acostarse, brazo aquí, impresionante, hacer muy bien, es hora de quedarse quieto, etc.
- ✓ Agradable despedida: Da comprensión y elogios a todos los niños, incluso si un niño se molesta.
- ✓ Si el niño tiene 3 años o más: Es mejor hablar directamente con el niño.
- ✓ Para bebés/niños pequeños: Hable con los padres.

Padres con sus hijos

La asistencia de los padres puede ayudar a calmar al niño y reducir la necesidad de repeticiones.

Los padres necesitan instrucciones claras del tecnólogo sobre cómo ayudar y mantener.

Preparación del paciente previo a un estudio de rayos x simple.

- El paciente debe tener ropa cómoda y holgada, de ser necesario se le proporciona una bata limpia reutilizable o desechable.
- Se asegura que el paciente no tenga artículos o prendas metálicas u objetos de otros materiales que puedan crear interferencia en las adquisiciones.
- Dependiendo el área a estudiar se podría solicitar que el paciente se presente al departamento en ayunas.

- En el caso de niñas adolescentes consultar si no está embarazada, ya que las radiaciones ionizantes en los productos en etapa embrionaria pueden tener resultados nocivos muy grandes a considerar.

Verificación de los datos

Shoener (2013) señala que: “Se debe verificar por lo menos con dos indicadores de identidad para estar seguro de que es el paciente correcto”.

- . • Información personal.
- Fecha de nacimiento.
- Número de cédula o de seguro social.
- Brazaletes de identificación (neonatos).

Terminología anatómica

➤ Planos Anatómicos: Los planos o cortes anatómicos son planos imaginarios o superficies planas que cortan o seccionan al cuerpo en su posición anatómica (*Términos Direccionales Y Planos Anatómicos*, n.d.).

Coronal: El plano o corte coronal es un plano vertical que divide al cuerpo en parte anterior (frente) y parte posterior (atrás).

Sagital: El plano o corte sagital también es un plano vertical que divide al cuerpo en partes izquierda y derecha. Cuando este se ubica justamente en la línea media se llama también plano medio-sagital, plano medio o plano mediano.

Transverso: El plano o corte transverso es un plano horizontal. Este divide al cuerpo en porciones superior (arriba) e inferior (abajo). En anatomía, son también muy usados para estudiar la configuración interna de las diferentes estructuras.

- **Términos Direccionales**

De acuerdo, a los planos anatómicos se desprenden los términos direccionales, los cuales nos ubican a las estructuras y órganos del cuerpo humano (*Planos anatómicos y términos direccionales, s/f*).

- Anterior (ventral): todo lo que se localiza por delante con relación a otro.
- Posterior (dorsal): lo que se encuentra por detrás con relación a otro.
- Superior (craneal o cefálico): lo que está más cerca de la cabeza, es decir, lo que está hacia arriba.
- Inferior (podálico): Lo que se encuentra hacia abajo o hacia los pies.
- Interno (medial): Lo que se localiza cercano o en la línea media.
- Externo (lateral): Todo lo alejado a la línea media.
- Interior (profundo): Lo que está hacia adentro del cuerpo humano, lo que se aleja de la superficie.
- Exterior (superficial): Lo que se localiza hacia afuera del cuerpo humano.
- Proximal: Todo lo que está cercano a su origen o al tronco.
- Distal: Lo que se encuentra alejado al punto de origen o del tronco.

- **Puntos de referencia del cráneo**

La glabella es un hito clave en la línea media del hueso frontal. Se encuentra por encima del nasión y entre las crestas superciliares. Los senos frontales se encuentran profundos hasta el arco superciliar. El bregma es la unión de las suturas coronal y

sagital, y lambda es la unión de las suturas lambdoidea y sagital (Anderson & Kharazi, 2019).

Las líneas o planos de la cabeza nos sirven de referencia para las distintas proyecciones (*Facebook*, s/f).

-PSM: Plano sagital medio.

-POM: Plano orbitomeatal.

-LOM: Línea orbitomeatal.

-LIOM: Línea infraorbitomeatal.

-LIP: Línea interpupilar.

-RC: Rayo Central.

-GLABELA: Está en la zona frontal entre las dos cejas.

-NASION: En la base de la nariz.

-ACANTION: Donde termina la nariz (debajo de la punta).

-GONION: Es la curvatura o ángulo que forma la mandíbula inferior.

-INION: Está en la curvatura de la zona occipital.

-TRAGO: La punta externa de la oreja.

- **Proyecciones y Posiciones**

Las siguientes proyecciones fueron tomadas de los siguientes libros: *Proyecciones Radiológicas* (N. de la Fuente y R. Ajo), *Técnicas Radiológicas Convencionales Guía práctica* (Antonio de Oliveira Neto y Gesselso Rodrigues), *Merrill Atlas de posiciones y procedimientos radiológicos* (Eugene d. Frank, Bruce W. Long), *Bontrager Manual de posiciones y técnicas radiológicas* (Kenneth L. Bontrager y John P Lampignano) y de la experiencia profesional de licenciados Radiología e imágenes diagnósticas

- **Cráneo**

Anteroposterior

Posición: Paciente en decúbito supino o sentado. El plano sagital del paciente paralelo y alineado con la línea media del RI. LIOM perpendicular a la RI.

Rayo central: Perpendicular entrando por la glabella, paralelo a la LOM.

Dist. Focal: 100cm o 40 plg.

Bucky: Bucky mural o mesa.

Chasis: Longitudinal

L.H: LIOM

L.V: Plano medio sagital del cráneo

Lateral

Posición: Paciente en decúbito prono. (Posición de nadador), bipedestación o sentado, Colocar la cabeza en posición lateral con el CAE (Canal Auditivo Externo) en la línea media de la mesa. Colocar la cabeza en posición lateral real o pura, con el lado de interés más cerca del receptor de imagen y con el cuerpo del paciente tan oblicuo como sea necesario para su comodidad. Alinear el plano medio sagital paralelo al receptor de imagen, asegurando que no existe rotación ni inclinación, ajustar el grado de flexión de la cabeza para que la LIOM quede paralela al eje transversal del Bucky.

Rayo central: Perpendicular entrado a 2 cm delante del CAE y 2cm por arriba del CAE.

Distancia focal: 100 cm o 40 plg.

Bucky: Bucky mural o de mesa.

Chasis: Transversal

L.H: 2CM por encima del CAE.

L.V: 2CM por delante del CAE.

- **Senos paranasales**

Waters

Posición: Colocar al paciente en bipedestación o sentado. Colocar manos del paciente en ambos lados de la cabeza como apoyo. Alinear el plano sagital del cuerpo con la línea media del chasis. Apoyar el mentón al chasis. Ajustar la posición de la cabeza para que la LOM forme un ángulo de 37 grados con el plano de la placa.

R.C: Perpendicular saliendo por el acantion.

Dist. Focal: 100Cm-40Plg.

Bucky: Si, Bucky mural o de mesa.

Chasis: Longitudinal.

Lateral

Posición: Colocar al paciente en bipedestación, sentado o decúbito prono [Posición de nadador]. Girar el cuerpo del paciente 45 grados desde la posición PA. Ajustar la cabeza a la posición lateral de manera que la línea Inter pupilar quede perpendicular al plano. Ajustar el grado de flexión de la cabeza hasta colocar la LIOM paralela al eje transversal del estativo.

R.C: Perpendicular entrando por un punto situado 1.5 o 2.5 cm por detrás del canto externo de la órbita.

Dist. Focal: 100Cm-40Plg.

Bucky: Si, Bucky mural o mesa.

Chasis: Longitudinal.

Caldwell

Posición: Colocar al paciente en bipedestación, sentado o decúbito supino. Ambas manos del paciente a los lados de la cabeza como apoyo, alinear el plano sagital del cuerpo con la línea media del chasis, colocar la nariz y la frente apoyados sobre el chasis. LOM perpendicular. Flexionar el cuello, si es necesario, para alinear la LOM perpendicular al RI.

R.C: 23 grados caudal saliendo por el punto de referencia Nasion.

Dist. Focal: 100Cm-40Plg

Bucky: Si, Bucky mural o de mesa.

Chasis: Longitudinal.

- Cavum

Posición: Paciente de pie o sentado, siempre posicionando a el lado izquierdo del cráneo que haga contacto con el chasis, boca cerrada y respirando por la nariz, la cabeza debe de estar en una posición neutral, alineada al plano horizontal de Frankfurt (línea imaginaria que va desde el borde inferior de la órbita al meato auditivo externo)

R.C: Perpendicular a el chasis y al Plano de interés, el rayo central generalmente se posiciona a nivel del meato auditivo externo a unos 1.5 a 2 cm detrás del ojo.

Dist. Focal: 180 cm.

Bucky: Si, pared.

Chasis: Longitudinal.

- Perfilograma

Lateral

Posición: Paciente en bipedestación semiprono, decúbito prono o posición de nadador
Situarse la cabeza en posición lateral. Alinear la cabeza para el plano medio sagital sea paralelo al plano del Bucky. Línea Inter pupilar perpendicular a la mesa. Ajustar el grado de flexión de la cabeza para que la LIOM quede paralela al eje transversal del Bucky.

R.C: Perpendicular en el puente nasal, 2 cm distal al nasión.

Dist. Focal: 100Cm-40Pulg.

Bucky: Si, Bucky mural o Bucky de mesa.

Chasis: Longitudinal.

Waters

Posición: Paciente en bipedestación.

Realizar una hiperextensión de la barbilla del paciente apoyándolo sobre el estativo.

Alinear el plano sagital medio de manera que sea uno al plano de la placa en la línea media del Bucky de pared. Ajustar la cabeza de manera que la LOM forme un ángulo de 37 grados con el plano de la placa y apoyándose con ambas manos sobre el estativo.

R.C: Dirigido al plano de la placa para que salga por un punto equidistante entre el nasión y el acántion.

Dist. Focal: 100Cm-40Pulg.

Bucky: Bucky mural o de mesa.

Chasis: Longitudinal

- **Tórax**

Anteroposterior

Posición: Paciente en bipedestación o decúbito supino.

Alinear el plano sagital medio sobre el chasis. Colocar el borde superior del chasis 5cm por encima de los hombros. Extender el mentón. Colocar ambas manos en las caderas.

Mover hacia adelante los hombros y los codos, lo más pegados al estativo posible, para despejar las escapulas del campo pulmonar. En caso de ser paciente en decúbito supino sujetar ambos brazos del niño hacia arriba con ayuda de un familiar.

R.C: A nivel de la T7 o ángulo inferior de la escapula a nivel de la apófisis xifoides.

Dist. Focal: 180 cm – 72 plg.

Bucky: Si o fuera de Bucky en bebes de menor grosor corporal.

Chasis: Longitudinal.

- **Mano**

Anteroposterior

Posición Paciente sentado al extremo de la mesa con el brazo y antebrazo flexionados formando un ángulo de 90°.

Colocar toda la extremidad superior en el mismo plano horizontal del chasis en posición
Dedos moderadamente separados.

Rayo central: Perpendicular a la 3 articulación_metacarpofalángica.

Dist. Focal: 40 plg o 100 cm

Bucky: No.

Chasis: Transversal.

L.V. En el sentido del tercer dedo.

L.H En la articulación metacarpofalángica del tercer dedo.

Oblicua

Posición Paciente sentado al extremo de la mesa con el brazo y antebrazo flexionados formando un ángulo de 90°.

Alinear el eje longitudinal de la mano con el eje longitudinal del chasis.

Colocar la mano en pronación sobre el chasis.

Oblicuar la mano en 45 grados con rotación lateral, con los dedos levemente separados.

Rayo central: Perpendicular a la 3 articulación metacarpofalángica.

Dist. Focal: 40 plg o 100 cm.

Bucky: No.

Chasis: Transversal.

L.V: En el sentido del tercer dedo.

L.H: En la articulación metacarpofalángica del tercer dedo.

- Edad Ósea

Mano Ap

Posición Paciente sentado al extremo de la mesa con el brazo y antebrazo flexionados formando un ángulo de 90°.

Colocar toda la extremidad superior en el mismo plano horizontal del chasis en posición

Dedos moderadamente separados.

Rayo central: Perpendicular a la 3 articulación metacarpofalángica.

Dist. Focal: 40 plg o 100 cm

Bucky: No.

Chasis: Transversal.

L.V. En el sentido del tercer dedo.

L.H: En la articulación metacarpofalángica del tercer dedo.

- **Muñeca**

Posteroanterior

Posición: Paciente sentado al extremo de la mesa con el brazo y antebrazo flexionados formando un ángulo de 90°. Colocar toda la extremidad superior en el mismo plano horizontal del chasis en posición.

Alinear el eje longitudinal de la mano y antebrazo, con el eje longitudinal del chasis. Colocar la mano en pronación sobre el chasis y extender los dedos.

Rayo central: Perpendicular al centro de la articulación de la muñeca.

Dist. Focal: 40 plg o 100 cm

Bucky: No.

Chasis: Transversal.

L.H: Plano sagital del brazo y de la muñeca, dividiendo en derecho e izquierdo.

L.V: Pliegue de la articulación.

Lateral

Posición: Paciente sentado al costado de la mesa.

Colocar toda la extremidad superior en el mismo plano horizontal del chasis en posición.

Flexionar el codo 90 grados, alinear el eje longitudinal de la mano y antebrazo, con el eje longitudinal del chasis. Colocar la mano en posición lateral con el pulgar hacia arriba.

Rayo central: Perpendicular al centro de la articulación de la muñeca.

Dist. Focal: 40 plg. o 100 cm

Bucky: No.

Chasis: Transversal.

L.H: En coronal del antebrazo y de la muñeca, dividiendo en anterior y posterior.

L.V: En el pliegue de la articulación de la muñeca.

- **Antebrazo**

Anteroposterior

Posición: Paciente sentado al extremo de la mesa.

Colocar toda la extremidad superior en el mismo plano horizontal del chasis en posición supina.

Codo extendido.

Eje longitudinal del antebrazo alineado con eje longitudinal del chasis.

Rayo central: Perpendicular al centro del antebrazo.

Dist. Focal: 40 plg. o 100 cm

Bucky: No.

Chasis: Longitudinal.

L.H: En el centro de la división del antebrazo en proximal y distal.

L.V: Separando sagitalmente el antebrazo dividiéndolo en derecho e izquierdo.

Lateral

Posición: Paciente sentado al extremo de la mesa.

Colocar toda la extremidad superior en el mismo plano horizontal del chasis en posición.

Flexionar el codo 90 grados.

Colocar mano en posición lateral (pulgar hacia arriba).

Rayo central: Perpendicular al centro del antebrazo.

Dist. Focal: 40 plg o 100 cm

Bucky: No.

Chasis: Longitudinal.

L.H: En coronal del antebrazo dividiéndolo en anterior y posterior.

L.V: En el centro de la división del antebrazo en proximal y distal.

- **Codo**

Anteroposterior

Posición: Paciente sentado al extremo de la mesa.

Colocar toda la extremidad superior en el mismo plano horizontal del chasis en posición supina.

El codo debe estar totalmente extendido.

Alinear el eje longitudinal del chasis con el eje longitudinal del brazo y antebrazo.

R.C: Perpendicular en el RI, dirigido a la zona media de la articulación del codo.

Dist. Focal: 100Cm-40Plg

Bucky: No.

Chasis: Longitudinal.

L.H: En el pliegue de la articulación del codo.

L.V: En sagital del brazo, dividiendo en derecho e izquierdo.

Lateral

Posición: Paciente sentado al extremo de la mesa.

Colocar toda la extremidad superior en el mismo plano horizontal del chasis.

Flexionar el codo en 90°, el hueso humero debe se estar en forma vertical y el antebrazo en su forma horizontal, la muñeca del paciente debe estar en una posición lateral.

R.C: Perpendicular al RI, dirigido a la zona media de la articulación del codo

Dist. Focal: 100Cm-40Pulg

Bucky: No.

Chasis: Transversal.

L.H: En coronal del antebrazo, dividiendo en anterior y posterior

L.V: En el pliegue cutáneo interno de la articulación del codo.

- **Humero**

Anteroposterior

Posición: Paciente bipedestación en el estativo.

Colocar el brazo en el centro del estativo.

Posición supina de la mano, abduciendo el brazo.

Articulación del codo lo más extendida posible.

R.C: Perpendicular al receptor de imagen, dirigido al punto medio del húmero.

Dist. Focal: 100 cm - 40 plg

Bucky: Dentro o fuera de Bucky en bebés de menor grosor corporal.

Chasis: Longitudinal.

L.H: En el punto medio de la división del brazo en proximal y distal.

L.V: En el plano sagital del brazo, dividiendo en derecho e izquierdo.

Lateral

Posición: Paciente bipedestación en el estativo.

Colocar el brazo en el centro del estativo.

Flexionar el codo en un ángulo de 90° con el antebrazo apuntando hacia arriba formando una L.

R.C: Perpendicular dirigido al punto medio del húmero.

Dist.F: 100 cm (40plg).

Bucky: Dentro o fuera de Bucky en bebés de menor grosor corporal.

Chasis: Longitudinal.

L.H: En el plano coronal medial, dividiendo en anterior y posterior.

L.V: En el punto medio de la división del brazo en proximal y distal.

- **Abdomen**

Anteroposterior

Posición: Paciente en decúbito supino.

El plano sagital del paciente queda paralelo y alineado con la línea media de la mesa.

Extender piernas y brazos a los lados separados del abdomen.

R.C: El rayo central perpendicular a nivel de la cresta iliaca proyectándolo en el espacio intervertebral de

L-4 y L-5.

Dist. Focal: 100 cm o 40plg.

Bucky: Dentro o fuera de Bucky en bebes de menor grosor corporal.

Chasis: Longitudinal.

L.H: A nivel de la cresta iliaca.

L.V: Separar sagitalmente al paciente dividiéndolo en derecho e izquierdo.

- **Pelvis**

Anteroposterior

Posición: Paciente decúbito supino con ambas piernas extendidas asegurado que la pelvis no esté rotada.

Alinear el plano medio sagital con línea media de la mesa.

Rotar internamente ambos pies en 15° -20°.

R.C: Perpendicular 2 dedos sobre el pubis.

Asegurarse que el borde superior de chasis incluya cresta iliaca.

Dist. F: 40plg o 100 cm.

Bucky: Dentro o fuera de Bucky en bebes de menor grosor corporal.

Chasis: Transversal.

L.H: 2Cm por debajo de la cresta iliaca.

L.V: Dividendo del cuerpo en derecha e izquierda.

Usando como referencia apófisis xifoidea.

- **Fémur**

Anteroposterior

Posición: Colocar al paciente en decúbito supino.

Extender ambas piernas asegurando que la pelvis no esté rotada.

Alinear el eje longitudinal del muslo con el eje longitudinal de la mesa.

Rotar 15 grados la pierna internamente.

R.C: Perpendicular al punto medio del fémur.

Dist. Focal: 40 plg -100 cm.

Bucky: Dentro o fuera de Bucky en bebes de menor grosor corporal.

Chasis: Longitudinal.

L.H: En la diáfisis del fémur dividiendo en superior e inferior.

L.V: En sagital dividiendo en derecho e izquierdo.

Lateral

Posición: Colocar al paciente en decúbito lateral sobre el lado a ser radiografiado.

Alinear el eje longitudinal del muslo con el eje central de la mesa.

R.C: Perpendicular incidiendo en el medio de la diáfisis del fémur.

Dist. Focal: 40 plg -100 cm.

Bucky: Dentro o fuera de Bucky en bebes de menor grosor corporal.

Chasis: Longitudinal.

L.H: En la diáfisis del fémur dividiendo en superior e inferior.

L.V: En sagital dividiendo en derecha e izquierda.

- **Rodilla**

Anteroposterior

Posición: Colocar al paciente en decúbito supino con las piernas extendidas.

Alinear el eje longitudinal de la pierna a radiografiar con la línea media de la mesa.

Sin rotación en la pelvis.

R.C: Perpendicular entrando un 1 cm por debajo del ápex de la rótula.

Dist. Focal: 40 plg -100 cm

Bucky: No.

Chasis: Longitudinal.

L.H: En el borde inferior de la rótula.

L.V: En sagital de la articulación, dividiendo en izquierda y derecha.

Lateral

Posición: Colocar al paciente en decúbito lateral apoyado sobre la rodilla a radiografiar.

Extender la pierna parcialmente hasta lograr una flexión de la rodilla de 30 grados.

Alinear el fémur con el eje longitudinal de la mesa.

Rayo central: Con una angulación craneal de 5-7° grados, dirigido a 1,25 cm distal al epicóndilo interno.

Dist. Focal: 40 plg -100 cm

Bucky: No.

Chasis: Longitudinal.

L.H: En el borde inferior de la rótula.

L.V: En coronal del fémur, dividiendo en anterior y posterior.

- **Pierna**

Anteroposterior

Posición: Paciente en decúbito supino.

Piernas extendidas con rotación medial de 5 grados.

Alinear el eje longitudinal de la pierna con el eje longitudinal del chasis.

R.C: Perpendicular a la parte media de la pierna.

Dist. Focal: 100cm-40pulg

Bucky: No.

Chasis: Longitudinal.

L.H: Punto medio de la diáfisis de la pierna.

L.V: En la línea Sagital de la pierna, dividiendo en izquierda y derecha.

Lateral

Posición: Paciente en decúbito lateral, sobre el lado lesionado a radiografiar.

Alinear el eje longitudinal de la pierna con el eje longitudinal del chasis.

Pierna contraria proyectada hacia atrás.

R.C: Perpendicular a la parte media de la pierna.

Dist. Focal: 100cm-40 plg.

Bucky: No.

Chasis: Longitudinal.

L.H: Punto medio de la diáfisis de la pierna.

L.V: En la línea Sagital de la pierna, dividiendo en izquierda y derecha.

- **Tobillo**

Anteroposterior

Posición: Paciente en decúbito supino.

Extender las piernas.

Alinear el eje longitudinal de la pierna con el eje longitudinal del chasis.

Colocar el tobillo en posición AP con un ángulo de rotación medial de 5 grados de la pierna y el pie.

R.C: perpendicular en el punto medio entre los dos maléolos.

Dist. Focal: 100cm-40pulg.

Bucky: No.

Chasis: Longitudinal.

L.H: A nivel del maléolo.

L.V: Plano sagital de la pierna, dividiendo en izquierda y derecha.

Lateral

Posición: Colocar al paciente en decúbito lateral hacia su lado afectado.

Flexionar la rodilla de la extremidad afectada unos 45°.

Alinear el eje longitudinal de la pierna con el eje longitudinal del chasis.

R.C: Perpendicular a nivel del maléolo interno.

Dist. Focal: 100cm-40pulg.

Bucky: No.

Chasis: Longitudinal.

L.H: A nivel del maléolo.

L.V: Plano sagital de la pierna, dividiendo en izquierda y derecha.

- **Pie**

Anteroposterior

Posición: Paciente en decúbito supino

Apoyar la superficie plantar (planta) del pie afectado sobre el chasis.

Alinear el eje longitudinal del pie con el eje longitudinal del chasis.

R.C: 10° cefálico (hacia el talón) hacia el tercer metatarsiano del pie.

En bebés de más o menos 1 o 2 años 5° cefal para no perder la correlación de los espacios articulares de los huesos que conforman el pie.

Dist. Focal: 100cm-40pulg.

Bucky: No.

Chasis: Longitudinal.

L.H: En la 3ra articulación metatarsfalángica.

L.V: Plano sagital del pie dividiéndolo en derecho e izquierdo.

Oblicuo

Posición: Paciente en decúbito supino apoyando planta de los pies sobre el chasis.

Alinear el eje longitudinal del pie con el eje longitudinal del chasis.

Rotar el pie y la pierna medialmente hasta que la superficie plantar forme un ángulo de 30 grados con el plano del chasis.

R.C: Perpendicular en la base del 3 metatarsiano.

Dist. Focal: 100cm-40pulg.

Bucky: No.

Chasis: Longitudinal.

L.H: En la articulación tarsometatarsiana.

L.V: Plano sagital del pie dividiéndolo en derecho e izquierdo.

2.3 Marco Legal

Establece el reglamento para la carrera de técnico en Radiología Médica de Panamá.

Ley 42 del año 1980

República de Panamá

Artículo 4. Se considera Técnico en Radiología Médica a toda persona que compruebe poseer conocimientos en técnica radiológica para fines de diagnósticos y de tratamientos (*Establece El Reglamento Para La Carrera De Técnico En Radiología Médica De Panamá - Licen, 2024*).

Artículo 5. Ninguna persona a partir de la vigencia de la presente Ley podrá ser nombrada Técnico en Radiología Médica, ni ejercer funciones como tal en las Instituciones del Estado, Instituciones Autónomas, Semiautónoma, Municipales, Juntas, Patronatos o instituciones privadas sin que hayan comprobado su idoneidad ante la Junta Técnica de Técnicos en Radiología Médica (*ESTABLECE EL REGLAMENTO PARA LA CARRERA DE TÉCNICO EN RADIOLOGÍA MÉDICA DE PANAMÁ - Licen, 2024*).

Ley N° 15 del 6 de noviembre de 1990: Esta ley aprueba la Convención sobre los Derechos del Niño, la cual establece que el Estado debe proteger la salud de los niños y adolescentes, garantizando una atención integral durante el proceso de gestación, lactancia, crecimiento y desarrollo (*ASAMBLEA LEGISLATIVA REPÚBLICA DE PANAMÁ LEGISPAN POR LA CUAL SE APRUEBA LA CONVENCIÓN SOBRE LOS DERECHOS DEL NIÑO, APROBADA POR LA ASAMBLEA GENERAL DE LAS NACIONES UNIDAS, EL 20 de NOVIEMBRE de 1989, n.d.*).

Artículo 24

1. Los Estados Parte reconocen el derecho del niño al disfrute del más alto nivel posible de salud y a servicios para el tratamiento de las enfermedades y la rehabilitación de la salud. Los Estados Parte se esforzarán por asegurar que ningún niño sea privado de su derecho al disfrute de esos servicios sanitarios.
2. Los Estados Parte asegurarán la plena aplicación de este derecho en particular, adoptarán las medidas apropiadas para:
 - a) Reducir la mortalidad infantil y en la niñez.
 - b) Asegurar la prestación de la asistencia médica y atención sanitaria que sean necesarias a todos los niños, haciendo hincapié en el desarrollo de la atención primaria de salud.
 - c) Combatir las enfermedades y la malnutrición en el marco de la atención primaria de la salud mediante, entre otras cosas, la aplicación de la tecnología disponible y el suministro de alimentos nutritivos adecuados y agua potable salubre. Teniendo en cuenta los peligros y riesgos contaminación del medio ambiente:
 - d) Asegurar atención sanitaria prenatal y postnatal apropiada a las madres.
 - e) Demostrar que todos los sectores de la sociedad, y en particular los padres y los niños, conozcan los principios básicos de la salud y la nutrición de los niños. Las ventajas de la lactancia materna, la higiene y el saneamiento ambiental y las medidas de prevención de accidentes, tengan acceso a la educación pertinente y reciban apoyo en la aplicación de los conocimientos:
 - f) Desarrollar la atención sanitaria preventiva. La orientación a los padres y la educación y servicios en materia de planificación de la familia.
3. Los Estados Parte adoptaran todas las medidas eficaces y apropiadas posibles para abolir las prácticas tradicionales que sean perjudiciales para la salud de los niños.

4. Los Estados Parte se comprometen a promover y alentar la cooperación internacional con miras a lograr progresivamente la plena realización del derecho reconocido en el presente artículo. A este respecto, se tendrán plenamente en cuenta las necesidades de los países en desarrollo (*ASAMBLEA LEGISLATIVA REPÚBLICA DE PANAMÁ LEGISPAN POR LA CUAL SE APRUEBA LA CONVENCION SOBRE LOS DERECHOS DEL NIÑO, APROBADA POR LA ASAMBLEA GENERAL DE LA NACIONES UNIDAS, EL 20 de NOVIEMBRE DE 1989, n.d.*).

Ley de Derechos de Autor y Derechos Conexos de Panamá:

Según la Ley 64 de 2012, la Dirección Nacional de Derecho de Autor del Ministerio de Cultura es la única entidad encargada de llevar el registro de registro del Derecho de Autor y Derechos Conexos y también de decidir los requisitos que debe cumplir la inscripción y el depósito de las obras interpretaciones o ejecuciones, producciones o emisiones protegidos en la Ley, salvo que estos sean establecidos por su reglamento.

Bajo este marco legal se respalda la presente investigación y se conceden los derechos bajo carta de cesión de derechos de autor al entregar este documento a la Universidad para su divulgación y registro en el repositorio de tesis de la USantander.

2.4. Marco contextual

Hospital Centro Médico Caribe

Hospital privado ubicado en el corregimiento de, distrito de Colón, provincia de Colón fundado en el año de 1986 ofrece diversos servicios como paquetes de maternidad, paquete de laboratorios, unidad de cuidados intensivos, neonatología, radiología, colonoscopia, electro diagnóstico, endoscopia, hemodiálisis, laboratorio clínico, mamografía, rayos x, tomografía, ultrasonido, urgencia, salón de operaciones, salud empresarial, medicina y rehabilitación.

También diversas especialidades otorrinolaringología, pediatría y neonatología, psiquiatría, reumatología, terapia respiratoria, oncología, nefrología, neurología, cirugía vascular periférica, gastroenterología, ginecología y obstetricia, medicina crítica, medicina general, hematología, cirugía general y laparoscopia, cardiología, medicina interna, neurocirugía, oftalmología, ortopedia y traumatología, urología e Infectología.

El hospital Centro Médico del Caribe tiene como visión ser el hospital de referencia en la provincia de Colón por su infraestructura, equipamiento, personal comprometido, procesos eficientes, innovación y excelencia en la atención de los pacientes cumpliendo los más altos estándares de calidad, que garanticen confianza, buena imagen comunitaria y alta mística de trabajo (*Bienvenidos - Hospital Centro Médico Del Caribe, 2024*).

También cuenta con una política de calidad que reafirma su compromiso, se compromete a brindar una atención médica y servicios diagnósticos de manera oportuna y profesional, mediante la competencia del personal, manteniendo una actitud positiva y mejorando continuamente la eficacia de nuestro sistema de la administración de calidad, además del fiel cumplimiento de los requisitos que nos aplican.

Es nuestra principal prioridad el paciente, por lo que nos esforzamos en cumplir sus expectativas, dentro de un ambiente de trabajo en equipo, ameno y seguro.

- La dirección de Hospital Centro Médico del Caribe se compromete a brindar el apoyo y destinar los recursos humanos, económicos y materiales necesarios para el cumplimiento de nuestro compromiso de una atención de calidad.
- Además, se promoverá la educación continua e inversión tecnológica para el mejoramiento de los servicios.
- Se establecerán y vigilarán los parámetros que nos permitan medir la calidad de nuestro servicio y nos comprometemos en revisar continuamente su desempeño y tomar las acciones necesarias para cumplir con nuestro objetivo de una atención de calidad (*Bienvenidos - Hospital Centro Médico Del Caribe, 2024*).

Según la INEC (Instituto Nacional de Estadística y Censos) la provincia de Colón en el último censo realizado en el 2023 tiene una población 281,956 habitantes con una tasa de crecimiento anual de 1.22 por cada 100 habitantes. Lo que se traduce a un nacimiento por cada 100 habitantes.

Según las últimas estadísticas registradas la provincia de Colón en el 2022 registró un total de 4373 nacimientos vivos, donde 3.682 fueron en el distrito de Colón, el distrito con más nacimientos.

Los hospitales gubernamentales y particulares están en el distrito de Colón, por lo que los habitantes de los demás distritos se atienden en las instalaciones de la ciudad, lo que aumenta la demanda de los servicios hospitalarios.

El Centro Médico del Caribe es uno de los hospitales privados más importantes de la provincia, atendiendo a un gran número de pacientes de todas las edades. Durante las prácticas clínicas en el servicio de radiología, se observó una alta afluencia de pacientes pediátricos, lo que reveló el grado de dificultad que supone para los practicantes la atención de estos pacientes jóvenes.

Con el objetivo de facilitar esta tarea, surgió la idea de desarrollar una guía didáctica destinada a apoyar a los practicantes del Hospital Centro Médico del Caribe en la atención de pacientes pediátricos. Esta guía está basada en los estudios radiológicos que, durante nuestras prácticas clínicas, resultaron ser los más frecuentes.

CAPÍTULO 3: MARCO METODOLÓGICO

3. Marco metodológico

3.1. Tipo y diseño de investigación

El tipo de investigación fue revisión bibliográfica. La información de esta investigación fue recopilada mediante revisión bibliográfica, observaciones clínicas durante nuestras rotaciones, opiniones de licenciados que durante nuestra formación actuaron como tutores y que hoy presentamos como colaboradores.

3.2. Unidades de análisis

Para la realización de esta revisión bibliográfica se llevó a cabo una búsqueda en las bases de datos de PubMed, Science Direct, Scielo y Google Scholar, utilizando palabras claves como: " Guía pediátrica de proyecciones radiológicas, Técnicas radiológicas en pacientes pediátricas, Radiology pediatric history, Protección radiológica en niños, radioprotección en pediatría, radiología pediátrica etc.

Para la selección de los estudios más remitidos se escogieron por observaciones durante nuestras prácticas clínicas en el Hospital Centro Médico Del Caribe con ayuda de los licenciados del lugar, se realizó un análisis de cuales estudios en pacientes pediátricos llegaban con más frecuencias al Hospital Centro Médico del Caribe.

Se realizó una revisión bibliográfica de los estudios seleccionados y se recopiló la información más relevante y coherente de cada fuente. Esta información proporcionó los datos necesarios para el desarrollo de la guía y las técnicas radiológicas, que abarcaron aspectos como la posición, la proyección y los factores técnicos. El trabajo se fundamentó principalmente en cuatro libros disponibles: Proyecciones Radiológicas (N. de la Fuente y R.

Ajo) Técnicas Radiológicas Convencionales guía práctica (Antonio de Oliveira Neto y Gesselso Rodrigues), Merrill Atlas de posiciones y procedimientos radiológicos (Eugene d. Frank, Bruce W. Long), Bontrager Manual de posiciones y técnicas radiológicas (Kenneth L. Bontrager y John P Lampignano)

3.2.3 Criterios de Inclusión y Exclusión

Exclusión e inclusión

Inclusión:

Artículos con menos de 20 años de publicación en idioma inglés y español, donde la base de datos es gratuita.

Artículos donde el enfoque y la información está dirigida a los pacientes pediátricos.

Exclusión:

Artículos con más de 20 años de publicados en idioma distinto a inglés y español, donde la base de datos tiene que ser paga.

Artículos donde el enfoque y la información no está dirigida a los pacientes pediátricos.

Enlaces defectuosos

Accesos restringidos

3.4. Consideraciones éticas

Actividades para mantener aspectos éticos: La investigación cumplirá con los principios éticos según los reglamentos internacionales requeridos de toda investigación con sujetos humanos: Declaración de Helsinki de la Asociación Médica Mundial (1964, 2013), Belmont

Reporta (1979), Pautas éticas CIOMS (2016) y, la Guía Tripartita para las Buenas Prácticas Clínicas (BPC) de la ICH (1996), la Ley 81 del 2019 de protección de datos personales.

Se contó con participantes pediátricos o menores de edad a los cuales se les consideró el respeto y el cuidado de su integridad social y personal ante el modelaje para la toma de fotos que orienten posicionamiento del paciente. Las actividades fueron dirigidas para el bienestar de los sujetos, evitando cualquier acción que pueda resultar en un perjuicio o daño. Los estándares establecidos sobre los cuales se fundamentó esta propuesta aseguran que los investigadores sean objetivos y honestos y no cometan prácticas como plagio y falsificación de datos.

Se respetó la autonomía de los participantes para abandonar el proyecto cuando ellos estimen conveniente. Se respetó la confidencialidad de los participantes protegiendo su rostro.

El consentimiento informado se realizó para explicar en qué consistía el proyecto y permitió que el participante conociese en un lenguaje sencillo, el alcance de su participación en la investigación y autorizará la misma, consciente de que podían retirarse en cualquier momento, sin que constituya incumplimiento.

De igual manera, se referirá a algún participante con un especialista idóneo de salud mental si él lo solicita o detecta algún riesgo durante la evaluación. Igualmente, la normativa actual exige que las investigaciones con humanos sean aprobadas por un Comité de Bioética para su ejecución, por lo que el Protocolo de la investigación se presentó a consideración al Comité de Bioética de la Universidad Santander.

Al Hospital Centro Médico Del Caribe se le dotó de batas de distintos tamaños para los pacientes pediátricos que lleguen a realizarse estudios por imágenes (Ver Anexo 7).

3.5. Métodos para la recolección de los datos

La guía fue elaborada con la información recopilada de las fuentes bibliográficas y observaciones clínicas en el Hospital Centro Médico del Caribe. Cabe resaltar que los pacientes pediátricos no fueron utilizados como objetos de estudio, solo colaboraron como modelos para fotografías de la guía, las fotografías de los pacientes fueron utilizadas como insumo, se utilizaron filtros que hicieron imposible reconocer la identidad del sujeto que sirvió como modelo. Cada niño con el consentimiento informado firmado por sus acudientes. No se les realizó encuestas ni estudios a los niños ni a sus padres (Ver anexo 8).

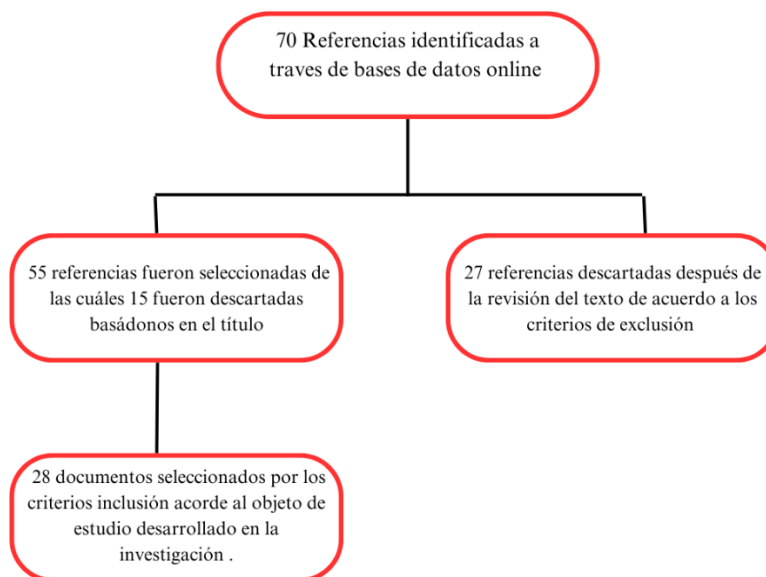
Plan de análisis de los resultados:

Técnica para la recolección de la información, se llevaron a cabo las siguientes etapas:

- Identificación
- Cribado
- Elegibles

Diligenciamiento de matriz bibliográfica (28 documentos seleccionados).

Figura 1-Flujograma de selección bibliográfica.



Instrumento de recolección de datos (Matriz Bibliográfica)

Se elaboró una matriz para revisar los artículos incluidos en la síntesis cualitativa. Esta matriz analítica de categorías se diseñó para facilitar la observación de cada artículo mencionado en el estudio. La matriz incluye categorías que permiten formular directrices para el diseño de una guía didáctica de técnicas radiológicas convencionales pediátricas. Esta herramienta facilita la comparación y la relación del contenido analizado en cada estudio con los objetivos del trabajo, proporcionando así soluciones al problema evidenciado. En el proceso de selección de artículos científicos para la revisión bibliográfica, se realizó una preselección mediante la lectura de resúmenes. Posteriormente, se llevaron a cabo lecturas detalladas y se seleccionaron los artículos y estudios finales utilizando un marco de lectura crítica (28) para completar la matriz bibliográfica y desarrollar el trabajo de investigación completo.

La guía didáctica de técnicas radiológicas convencionales pediátricas elaborada se presentó en forma de libro de bolsillo y fue valorada por el director del proyecto, licenciados en Radiología e Imágenes Diagnósticas del Hospital Centro Médico del Caribe y colaboradores.

CAPÍTULO 4: PRESENTACIÓN Y ANÁLISIS DE LOS RESULTADOS

4.RESULTADOS

4.1. Presentación de los resultados

- Desarrollo Objetivo 1. Identificar los estudios radiológicos más frecuentes en pacientes pediátricos durante nuestras prácticas clínicas en el Hospital Centro Médico del Caribe.

Durante nuestras rotaciones clínicas en el Hospital Centro Médico del Caribe, registramos los diferentes estudios realizados a pacientes pediátricos. Elaboramos una lista anotando cada estudio y la frecuencia con la que se realizó durante nuestro tiempo en el hospital. También contamos con la colaboración de los licenciados que trabajan en el Hospital Centro Médico del Caribe.

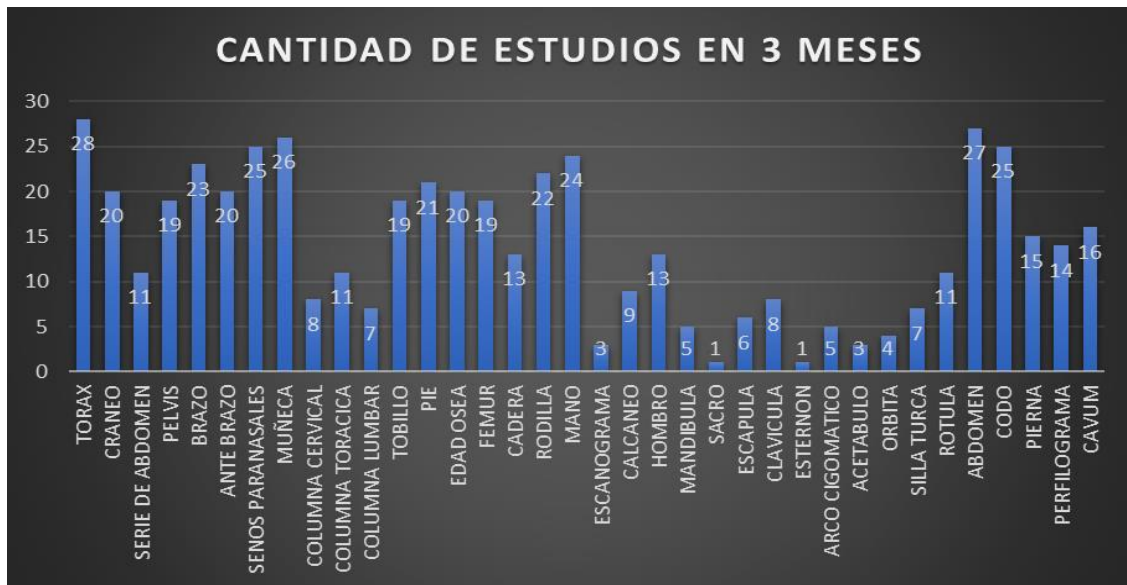Se elaboró una tabla en la que se registraron el tipo de estudio, los meses y la cantidad de veces que se efectuó cada uno durante ese período. Posteriormente, se creó una gráfica de barras en Excel que tabuló únicamente el total de cada estudio, seleccionando aquellos que fueron realizados 14 veces o más.

Tabla I: Estudio Radiológicos En Pacientes Pediátricos En El Hospital Centro Médico Del Caribe

Estudios	Junio 2023	Julio 2023	Agosto 2023	Total, de los 3 meses
Tórax	11	8	9	28
Cráneo	9	6	5	20
Serie de abdomen	3	6	2	11
Pélvis	7	8	4	19
Brazo	6	7	10	23
Ante brazo	10	3	7	20
Senos paranasales	11	8	6	25
Muñeca	6	13	7	26
Columna cervical	3	0	5	8
Columna torácica	6	1	4	11
Columna lumbar	5	2	0	7
Tobillo	12	4	3	19
Pie	8	10	3	21
Edad ósea	9	7	4	20
Fémur	3	9	7	19
Cadera	9	0	4	13
Rodilla	7	6	9	22
Mano	14	6	4	24

Escanograma	2	0	1	3
Calcáneo	3	2	4	9
Hombro	4	7	2	13
Mandíbula	2	3	0	5
Sacro	1	0	0	1
Escapula	3	2	1	6
Clavícula	5	0	3	8
Esternón	0	1	0	1
Arco cigomático	5	0	0	5
Acetábulo	0	2	1	3
Orbita	1	2	1	4
Silla turca	3	0	4	7
Rotula	5	4	2	11
Abdomen	10	8	9	27
Codo	9	7	9	25
Pierna	7	3	5	15
Perfilograma	3	4	7	14
Cavum	5	4	7	16

Figura 2- Resultados de la cantidad de estudios durante 3 meses en el HCMC



Listado de estudios seleccionados como los más comunes para la elaboración de la guía

1. Tórax (28)
2. Abdomen (27)
3. Muñeca (26)

4. Senos para nasales (25)
5. Codo (25)
6. Mano (24)
7. Brazo (23)
8. Rodilla (22)
9. Pie (21)
10. Cráneo (20)
11. Antebrazo (20)
12. Edad ósea (20)
13. Pelvis (19)
14. Tobillo (19)
15. Fémur (19)
16. Cavum (16)
17. Pierna (15)
18. Perfilograma (14)

- Desarrollo objetivo 2. Examinar las distintas literaturas disponibles sobre posición y proyecciones radiológicas en pacientes pediátricos.

La guía se elaboró a partir de los estudios más comunes seleccionados. Se llevó a cabo una revisión bibliográfica de guías didácticas pediátricas, pero esta reveló deficiencias en los resultados. Por ello, optamos por utilizar libros sobre posiciones y proyecciones radiológicas para pacientes adultos, ya que las posiciones y proyecciones no varían significativamente entre adultos y niños. Con la colaboración de un grupo multidisciplinario, que incluyó licenciados del Hospital Centro Médico del Caribe, un

licenciado del Hospital del Niño y un médico pediatra, adaptamos los libros, tesis y trabajos sobre adultos para aplicarlos a la población pediátrica, ajustando los valores técnicos y las recomendaciones sobre el manejo y posicionamiento de los niños.

- Desarrollo objetivo 3. Elaboración de la guía determinando las secciones y contenido que debe integrar la guía didáctica de técnicas radiológicas convencional pediátrica en el Hospital Centro Médico del Caribe.

Las secciones que integran la guía son: anatomía, planos anatómicos, movimientos del cuerpo, dosis de referencias, protección radiológica, estrategias de optimización para el estudio, puntos de referencias anatómicos, glosario de términos, abreviaturas, crecimiento óseo, posiciones y proyecciones de los estudios seleccionados anteriormente descritos. (Ver Anexo 11)

Se utilizó la aplicación Canva para la elaboración del diseño la portada, la guía fue elaborada desde Microsoft Word y con la ayuda de la aplicación Flipbook para dar formato de revista.

Enlace de la guía en Flipbook: <https://heyzine.com/flip-book/4c040efc94.html>

CONCLUSIONES

En conclusión, una guía de técnicas radiológicas convencionales pediátricas es esencial para garantizar que los procedimientos diagnósticos se realicen con la máxima precisión y cuidado en pacientes jóvenes.

La implementación de técnicas adaptadas a las necesidades específicas de los niños es crucial para obtener imágenes de alta calidad mientras se minimizan los riesgos y la exposición a la radiación. El rol del tecnólogo es fundamental en este contexto, ya que deben equilibrar habilidades técnicas con un enfoque sensible y empático, creando un entorno acogedor, utilizando técnicas de inmovilización apropiadas y empleando métodos de distracción para reducir el estrés y la ansiedad de los niños.

Una formación adecuada asegura que los futuros licenciados en radiología e imágenes diagnósticas no solo sean competentes en el manejo técnico, sino que también comprendan la importancia de una comunicación efectiva y de ofrecer una experiencia menos traumática para los pacientes y sus familias. Además, capacitar a estudiantes en estas técnicas y enfoques es vital para preparar a la próxima generación de profesionales en radiología pediátrica. Al integrar estos elementos en la educación y práctica profesional, se promueve una atención radiológica pediátrica que no solo optimiza los resultados clínicos, sino que también mejora significativamente la experiencia general del paciente.

La capacitación continua y la actualización de las prácticas basadas en la retroalimentación son esenciales para mantener altos estándares de cuidado y garantizar que la atención pediátrica evolucione de manera efectiva y humanizada.

RECOMENDACIONES

- Consideramos esencial incluir una sección de radiología pediátrica, ya sea en el plan de estudios o como un apartado específico dentro de la materia de radiología. Esta sección debería abordar métodos de inmovilización, el enfoque adecuado para atender a los pacientes pediátricos, la optimización de las dosis de radiación y otros parámetros cruciales para la atención de niños. Como los pacientes pediátricos se atienden frecuentemente en la mayoría de los centros médicos, los licenciados en radiología e imágenes diagnósticas están bien formados para asegurar una atención de calidad y segura para los jóvenes.

- Implementar el uso de técnicas de distracción en la radiología pediátrica es una estrategia valiosa para reducir la ansiedad y el estrés en los pacientes jóvenes. Emplear juguetes, libros, videos y medios digitales apropiados para la edad puede ayudar a mantener al niño calmado y distraído durante el examen. La preparación previa, la adaptación a la edad y preferencias del niño, y la integración de estas técnicas en el proceso del examen son clave para maximizar los beneficios de la distracción y mejorar la experiencia general del paciente.

- Humanizar la sala de radiología pediátrica, es fundamental crear un entorno acogedor y atractivo que reduzca la ansiedad de los niños. Decora las paredes con murales coloridos y temáticos, utiliza mobiliario adaptado a su tamaño y emplea una iluminación suave junto con música relajante.

- Establecer zonas de juego con juguetes y libros, y proporciona medios digitales como tabletas y televisores con contenido adecuado para entretener a los pequeños mientras esperan.

- Comunicar el procedimiento de manera sencilla y amigable, utilizando historias y analogías que sean comprensibles para el niño. Involucra a los padres proporcionando áreas para que puedan estar presentes y ofrecer apoyo emocional. Adapta los procedimientos con técnicas de inmovilización suaves y equipos diseñados para pediatría, y asegura una capacitación continua del personal en manejo infantil. Finalmente, recopila retroalimentación de las familias para ajustar y mejorar continuamente la experiencia en la sala.

REFERENCIAS BIBLIOGRÁFICAS

AdminAPacs05_. (2017, August 10). *¿¿¿¿6 TOP ???? estrategias para la protección radiológica en pediatría.* Blog de Teleradiología | Actualidad. <https://www.actualpacs.com/blog/2017/08/10/estrategias-proteccion-radiologica-pediatria/>

Anatomy of the Newborn Skull. (n.d.). [Www.stanfordchildrens.org](http://www.stanfordchildrens.org). <https://www.stanfordchildrens.org/es/topic/default?id=anatomy-of-the-newborn-skull-90-P04943>

ApplicationFrame. (n.d.). [Children's Minnesota](http://www.childrensmn.org). <https://www.childrensmn.org/educationmaterials/parents/article/12232/radiografia-estudio-de-la-edad-osea/#:~:text=La%20edad%20%C3%B3sea%20de%20un>

Bar Bobillier, Martina. (2023). *Radiografías pediátricas: Equipo de inmovilización para niños menores de tres años.* Repositorio.udd.cl. <https://repositorio.udd.cl/items/19e8af87-c124-4d01-924e-1d61eaddee51>

Casasola Rivera, W. (2020). El papel de la didáctica en los procesos de enseñanza y aprendizaje universitarios. *Comunicación*, 29(1), 38–51. <https://doi.org/10.18845/rc.v29i1-2020.5258>

Craneosinostosis (para Padres) - Nemours KidsHealth. (n.d.). Kidshealth.org.
<https://kidshealth.org/es/parents/craniosynostosis.html>

Didácticas, G. (n.d.). *Recursos para la elaboración de.*
<https://iphe.gob.pa/storage/documentos/42647/Ensenar-por-Panamá-Recursos-para-elaborar-una-guía-didáctica-f0b0732a570882db232812e4887a17cb-44f79ec644c66c64768f44c09f8cbf5e.pdf>

Department at the “Mitera” Children’s Hospital in Athens, Greece. *Experimental and Therapeutic Medicine*, 18(4). <https://doi.org/10.3892/etm.2019.7949>

Editorial Médica Panamericana. (2021). Medicapanamericana.com.
<https://www.medicapanamericana.com/es-PA>

FisioOnline - Todo sobre fisioterapia. (2021). FisioOnline. <http://fisioterapia-online.com>

Francisco, M., & Molins, M. (2023). PEDIATRIC RADIATION PROTECTION. *Enero*, 58, 60–78. <https://www.npunto.es/content/src/pdf-articulo/63d934016975dart3.pdf>

García-Aretio, L. (2016, July 13). *La Guía Didáctica.* Academia.edu.
https://www.academia.edu/26948742/La_Gu%C3%ADa_Did%C3%A1ctica

García Hernández, I., & de la Cruz Blanco, G. de las M. (2014). Las guías didácticas: recursos necesarios para el aprendizaje autónomo. *EDUMECENTRO*, 6(3), 162–175.
http://scielo.sld.cu/scielo.php?script=sci_arttext&pid=S2077-28742014000300012

Gentile, L. F. (2024). Radioprotección en el diagnóstico por imágenes pediátrico: Conceptos, dosis, uso y no abuso... *Archivos Argentinos de Pediatría*, 104(4), 366–371.
http://www.scielo.org.ar/scielo.php?script=sci_arttext&pid=S0325-00752006000400017&lang=es

Google Libros. (2024). Google.com.pa.
https://books.google.com.pa/books/about/MERRILL_Atlas_de_Posiciones_Radiogr

Jackeline, C. (2024). Técnica utilizada para las proyecciones radiológicas más frecuentes de cráneo en pacientes adultos que acuden al Hospital Regional Isidro Ayora de Loja. *Unl.edu.ec*. <http://dspace.unl.edu.ec/jspui/handle/123456789/4043>

Jaimez, N., Asesor, H., Antonio, M., Mendoza, R., Andres, C., & Espinoza, H. (2024). https://repositorio.upch.edu.pe/bitstream/handle/20.500.12866/15643/Guia_BobbioValdivia_Yasmin.pdf?sequence=1&isAllowed=y

Mammas, I., & Spandidos, D. (2019). The perspectives and the challenges of Paediatric Radiology: An interview with Dr Georgia Papaioannou, Head of the Paediatric Radiology

Masuda, T., Takei, Y., & Arao, S. (2024).* ¿Es necesario utilizar protectores de gónadas durante la realización de radiografías de tórax en los lactantes?*.Editorial.
<https://www.sciencedirect.com/science/article/abs/pii/S0033833822002223>

Mondaca A, R. (2006). POR QUE REDUCIR LAS DOSIS DE RADIACION EN PEDIATRIA. *Revista Chilena de Radiología*, 12(1), 28–32. <https://doi.org/10.4067/S0717-93082006000100008>

nubixmx. (2024, February 12). *Descubriendo la radiología pediátrica: cómo se realizan los estudios radiológicos en niños - NUBIX*. NUBIX.
<https://nubix.cloud/radiologia/descubriendo-la-radiologia-pediatica-como-se-realizan-los-estudios-radiologicos-en-ninos>

nubixmx. (2024, February 2). *Protocolos radiológicos para estudios en niños: adaptación a diferentes grupos de edad - NUBIX*. NUBIX. <https://nubix.cloud/radiologia/protocolos-radiologicos-para-estudios-en-ninos-adaptacion-a-diferentes-grupos-de-edad>

Portomán, J.(2013). *Radiología Pediátrica una asignatura pendiente*. Universidad abierta interamericana. <http://imgbiblio.vaneduc.edu.ar/fulltext/files/TC112731.pdf>

Radioprotección en Pediatría. (2012). *Pediatría Atención Primaria*, 14(56), e59–e61.
https://scielo.isciii.es/scielo.php?script=sci_arttext&pid=S1139-76322012000500018

Revista Ocronos. (2023, April 25). *El auxiliar administrativo en el conocimiento y manejo del paciente quemado que acude a Urgencias*. Ocronos - Editorial Científico-Técnica; Ocronos - Editorial Científico-Técnica. <https://revistamedica.com/desarrollo-radiologia-pediatrica/a>

Rueda, J. (n.d.).
https://www.aepap.org/sites/default/files/4t4.1_caminando_con_el_radiologo.pdf

Rueda, J. (n.d.).
https://www.aepap.org/sites/default/files/4t4.1_caminando_con_el_radiologo.pdf

Sociedad, A., De, R., & Argentina. (n.d.). Retrieved September 6, 2024, from <https://www.redalyc.org/pdf/3825/382538463016.pdf>

Solano, R. (2020, October). *MANUAL DE POSICIONES Y TÉCNICAS RADIOLÓGICAS*. Academia.edu. https://www.academia.edu/44208650/MANUAL_DE_POSICIONES_Y_T

Sólo Radiología (pdf) 🌐 📄 ⚡ AR. (2024). Telegram. <https://t.me/radiologiaenpdf>

Susana, D., & Velázquez, E. (n.d.). Retrieved September 5, 2024, from <https://www.medigraphic.com/pdfs/anaradmex/arm-2012/arm123a.pdf>

UNIVERSIDAD ESPECIALIZADA DE LAS AMÉRICAS. (n.d.). Retrieved September 5, 2024, from http://repositorio2.udelas.ac.pa/bitstream/handle/123456789/418/Luis_Rodr%c3%adguez.pdf?sequence=1&isAllowed=y

Warner, M. (2017, October 17). *TÉCNICAS DE RADIOGRAFÍA PEDIÁTRICA - Everything Rad*. Everything Rad. <https://www.carestream.com/blog/2017/10/17/tecnicas-de-radiografia-pediatrica/>

Zamora, C. (2002). * EXPOSICIÓN A RAYOS X EN NIÑOS DE LA UNIDAD DE TERAPIA INTENSIVA DE PEDIATRÍA*. Universidad de San Carlos de Guatemala facultad de ciencias médicas. <https://biblioteca.medicina.usac.edu.gt/tesis/pre/2002/329.pdf>

ANEXOS

Anexo 1. Cronograma de actividades

No.	Actividad	Mes 1				Mes 2				Mes 3				Mes 4			
		Semanas:				Semanas:				Semanas:				Semanas:			
		1	2	3	4	5	6	7	8	9	10	11	12	13	14	15	16
1	Aprobación de Anteproyecto	■	■	■	■	■	■	■	■	■	■						
1.1	Código de inscripción V Invest. Usantander			■	■												
1.2	Nota de no objeción del lugar de estudio					■	■										
1.3	Recibo de nota						■										
1.4	Código de inscripción del MINSA							■	■								
1.5	Sometimiento a CBI U Santander									■							
1.6	Aprobación de CBI U Santander										■						
2	Resultados											■	■	■	■	■	■
2.1	Recopilación de datos											■	■	■	■		
2.2	Interpretación y elaboración de informe														■	■	
2.3	Preparación de presentación y sustentación																■



Anexo 2. Presupuesto

N o.	Concepto	Valor solicitado (B/.)	Valor aprobado (B/.)
	Costos del proyecto <i>[enunciados de guía, ejemplos:]</i>	-	-
	Personal: Consulta y asesorías: Profesora de español:1 Encuentros, gastos de viaje y pasajes:	200.00 100.00 50.00 50.00	B/350.00
	Costos de oficina: Internet: Impresión:	10.00 50.00	60.00
	Elementos de consumo:	0.00	0.00
	Inversión: Libro: Telas: Costura:	50.00 15.00 5.00 10.00	80.00
	Sometimiento del CBI	0.00	0.00
	Otros: Almuerzos		
	Imprevistos y gastos administrativos:	10	10
	Valor total en balboas (B/.):	500.00	480.00

Anexo 3. Inscripción proyecto

	VICERRECTORÍA DE INVESTIGACIÓN Y EXTENSIÓN	
	FR-VIE-05 Inscripción propuesta trabajo de grado	Fecha: 13-Ene-2022 Versión:0.1 Página 1 de 1

INSCRIPCIÓN DEL PROYECTO DE INVESTIGACIÓN COMO OPCIÓN ATRABAJO DE GRADO

1. Título del Proyecto:	Propuesta de guía para el manejo de pacientes pediátricos para practicantes de radiología convencional en el Centro Médico del Caribe, ubicada en la provincia de Colón de Junio a noviembre del 2023.
2. Facultad	Ciencias de la Salud
3. Programa o carrera:	Licenciatura en Radiología e Imágenes Diagnosticas
4. Unidad Ejecutora:	Centró Médico Del Caribe
5. Director Técnico del Estudio:	Yaneska Escudero
6. Asesor Metodológico del Estudio:	José Santamaría Sanjur
7. Investigador (es):	Nicole Renee Taylor Cotes Katherine Karina Herrar Brown Anyeli Unicy Brown Fruto
7.1. Nombre:	Nicole Renee Taylor Cotes
7.2. Correo Electrónico:	Nicolereene2401@gmail.com
7.3. Número de teléfono:	6068-1052
7.4. Nombre:	Katherine Karina Herrar Brown
7.5. Correo Electrónico:	Katherineherrar105@gmail.com
7.6. Número de teléfono:	6682-5099
7.7. Nombre:	Anyeli Unicy Brown Fruto
7.8. Correo Electrónico:	Brownanyeli11@gmail.com
7.9. Número de teléfono:	6351-4810
8. Duración del Proyecto:	6 meses
9. Fecha Probable de Inicio:	Junio del 2023
10. Fecha Probable de Terminación:	Noviembre del 2023
11. Fecha de Aprobación de la Coordinación de Investigación:	Mayo 2023
12. Código del Proyecto:	LRID-2023-05-44
13. Firma del Decano o Coordinador Académico del Programa	
14. Firma del Coordinador o Vicerrector de Investigación	

Anexo 4. Carta de aval o de no objeción (Opcional)



Colón, Panamá Ave. Roosevelt calle 11
Teléfono: 441-4420
www.centromedicodelcaribe.com

Señoritas estudiantes de la Universidad Santander:

Katherine Karina Herrar Brown
Nicole Renee Taylor Cotes
Anyeli Unicy Brown Fruto

Estimadas señoritas:

En respuesta a su nota del 23 de mayo del 2023, le otorgamos la autorización con la No Objeción institucional para realizar la investigación titulada: **"Propuesta de guía para el manejo de pacientes pediátricos para practicantes de radiología convencional"**. que acudan a este Centro Médico del Caribe siendo guiadas por la Licda. Yaneska Escudero como su Director Técnico.

Esperando que esta nota sea de respuesta conforme a lo solicitado.

Atentamente,

Dra. Suany Tovaes
Sub. Director Médico
Centro Médico del Caribe



Anexo 5. Instrumento

N°	Título del artículo/documento	Fuente donde aparece publicado	Autores	Año de Publicación	País	Disciplina	Instrumentos/Técnica/Procedimientos realizados	Resultados	Conclusiones	Limitaciones del estudio	Recomendaciones para futuras investigaciones	Referencia
1.	Exposición a rayos x en niños de la unidad de terapia intensiva de pediátrica.	Libro virtual	Carlos Armando Zamora González	Marzo 2005	Guatemala	Radiología	El estudio en la UTIP del Hospital San Juan de Dios analizó la cantidad y tipos de estudios radiológicos realizados a los pacientes mediante formularios para revisar expedientes y registrar observaciones.	En la UTIP, se realizan muchas radiografías diarias sin siempre justificar su necesidad, lo que resalta la necesidad de protocolos claros y evaluación cuidadosa. Se recomienda formación en protección radiológica, mejorar la colimación, y asegurar la protección gonadal con protectores específicos.	En la UTIP, el uso de películas grandes y la falta de protección radiológica aumentan la exposición innecesaria y la repetición de estudios, sin evaluar radiografías fallidas.	Únicamente niños de terapia intensiva pediátricas.	ninguna	05_0208.pdf.
2.	Radio protección en el diagnóstico por imágenes pediátrico. Conceptos, dosis, uso y no abuso...	Scileo	Dr. Luis F. Gentile	2006	Argentina	Radiología	Revisión bibliográfica	La dosis de radiación depende de la cercanía al haz; la proyección posteroanterior reduce la dosis a tiroides y mamas. Los protectores de plomo disminuyen la exposición a testículos en un 95% y a ovarios en un 50%.	La radiación baja en diagnósticos médicos puede causar cáncer y daños genéticos en niños. Se deben proteger áreas clave y usar alternativas sin radiación cuando sea posible.	Ninguna	Ninguna	

3.	COMENTARIOS DE LIBROS Radiología Pediátrica M. Siegel, B. Coley	Revista argentina de radiología	Dr. Luis Fernando Gentile	Diciembre 2008	Argentina	Radiología	Libro físico	Libro físico	El libro, dirigido a pediatras y radiólogos en formación, ofrece una actualización práctica con resúmenes conceptuales, imágenes de alta calidad, y un CD con 1.100 imágenes. Cubre desde anatomía hasta clínica y optimiza la justificación de estudios, destacando la limitación de radiaciones ionizantes.	Ninguna	Ninguna	Redalyc.RADIOLOGÍA PEDIÁTRICA
4.	Técnicas radiológicas convencionales (guía práctica)	Editorial medica panamericana	Antonio de Oliveira Neto Gessels Rodrigues Chagas	2009		Radiología	Libro físico	Aborda técnicas radiológicas convencionales para 48 regiones anatómicas específicas. Estructura clara y detallada que facilita la comprensión y aplicación práctica de los conocimientos. Ejemplos visuales y explicaciones precisas para cada técnica radiológica.	Este libro abarca una amplia gama de regiones anatómicas y articulaciones comúnmente estudiadas mediante radiografías convencionales.	Ninguna	Ninguna	Editorial Médica Panamericana: Libros Formación Médica (medicapamericana.com)
5.	Atlas de posiciones y radiografías y procedimientos radiológicos	Elsevier España	Eugene D. Frank, Barbara J. Smith,	2010	España	Radiología	Revisión científica Libro físico	Un libro que aborda la enseñanza de la anatomía y posturas radiológicas en capítulos individuales para	La 11.a edición de la obra, considerada la "Biblia de la Radiología", presenta sus contenidos en 3 volúmenes con más	Ninguna	Ninguna	https://books.google.com/books/about/MERRILL_Atlas_de_Posiciones_Radiográficas.html?i

			Bruce W. Long					<p>cada grupo de hueso u órgano.</p> <p>Este Atlas a color nuestras cuáles son las posiciones correctas en las que habría que colocar al paciente para optimizar el diagnóstico del examen radiológico</p>	<p>de 400 pronósticos, convirtiéndose así en una gran fuente de recursos para los profesionales</p>			d=EtRvqd_SB70C&redir_esc=y
6.	Radiología pediátrica, la primera subespecialidad	Medigraphic	Dra. Susana Elizalde Velazquez	Julio-septiembre 2012	México	Radiología	Revisión bibliográfica	<p>Los radiólogos pediatras son necesarios porque aportan calidad al cuidado de la salud en los niños, crean un ambiente de protección y confort para los pacientes, agregan eficiencia y precisión diagnósticas además de impulsar las líneas de investigación que van a mejorar la atención integral a futuro.</p>	<p>A más de 115 años de nacimiento, la radiología pediátrica continúa siendo un área creciente de oportunidades para radiólogos capaces, brillantes, que quieren dedicar su trabajo y su vida al cuidado de la salud infantil.</p>	Ninguna	Ninguna	https://www.medicigraphic.com/pdf/anaradmex/arm-2012/arm123a.pdf
7.	Radioprotección en pediatría	Scielo	Pediatr crad	2012	España	Protección radiológica	Revisión bibliográfica	<p>Los niños son más susceptibles a los daños por radiación. Para reducir riesgos, se debe limitar el uso de radiación ionizante, usar protección adecuada y considerar alternativas a las tomografías computarizadas, que pueden aumentar el</p>	<p>Debido a radiosensibilidad, los niños deben protegerse especialmente contra la radiación. Se recomienda minimizar la exposición utilizando alternativas a la tomografía computarizada y aplicar medidas de protección para</p>	Ninguna	Ninguna	https://scielo.isciii.es/scielo.php?script=sci_arttext&pid=S1139-7632201200050018

								riesgo de leucemia y tumores cerebrales.	reducir riesgos, como leucemia y tumores cerebrales.			
8.	Radiología Pediátrica una asignatura pendiente.	Universidad abierta interamericana.	Jose Luis Portomán	Agosto 2013	Argentina	Radiología pediátrica	Revisión bibliográfica y encuestas.	Tanto futuros y licenciados hoy en día tienen un conocimiento teórico insuficiente.	Tanto futuros y licenciados hoy en día tienen un conocimiento teórico insuficiente.	Ninguna	Ninguna	
9.	La Guía didáctica.	Academia. Edu.	Lorenzo García Aretio	2014	España	Educación	Revisión bibliográfica	Un material de apoyo con las directrices necesarios para aquellos profesionales que quieran confeccionar una guía.	Instrumento idóneo para guiar y facilitar el aprendizaje, ayudar a comprender y, en su caso, aplicar los diferentes conocimientos, así como para integrar todos los medios y recursos que se presentan al estudiante como apoyos para su aprendizaje.	Ninguna	Ninguna	https://www.academia.edu/26948742/La_Gu%C3%ADa_Did%C3%A1ctica
10.	Las guías didácticas: recursos necesarios para el aprendizaje autónomo.	Revista Scielo. Rev EDUME CENTRO vol.6 no.3.	Ignacio García Hernández, Graciela de las Mercedes de la Cruz Blanco.	2014	Santa Clara	Educación	Se creó un grupo multidisciplinario de expertos en diferentes ámbitos pedagógicos.	Las guías didácticas en educación superior son cada vez más relevantes, optimizando el proceso de enseñanza y aprendizaje y promoviendo la autonomía cognitiva del estudiante. Facilitan un aprendizaje autodirigido, permitiendo una gestión más efectiva del proceso educativo.	Los autores coinciden en que las guías didácticas son cruciales en la pedagogía actual, mediando entre el profesor y el estudiante para reforzar la orientación docente y fomentar la actividad independiente del alumno.	Ninguna	Ninguna	http://scielo.sld.cu/scielo.php?script=sci_arttext&pid=S2077-28742014000300012
11.	Manual de posiciones y técnicas	Elsevier	Kenneth Bontrager	2014		Radiología	Revisión científica	Esta edición complementa la anterior del mismo	Se presenta una posición por página, incluyendo en cada	Ninguna	Ninguna	https://www.academia.edu/44208650/MANUA

	radiológicas Octava edición.		Jhon lampignano.					autor e incluyen 150 imágenes nuevas junto a las que se presenta un listado de términos y parámetros que permite al usuario comprobar los pasos a seguir en cada posición de cara a conseguir la imagen diagnóstica más adecuada.	una de ellas imágenes, algoritmos, dosis de exposición e indicaciones resumidas para obtener la imagen más adecuada a través de la posición correcta. Obra de gran utilidad para consultar en la práctica clínica diaria.			L DE POSICIONES Y TÉCNICAS RADIOLÓGICAS
12.	Caminando con el radiólogo.	Actualizando en pediatría	Josefina Vicente Rueda	2016		Radiología	El taller se divide en dos apartados: uno sobre patología respiratoria relacionada con la tos y otro sobre cojera y dolor en extremidades inferiores.	Un taller con casos clínicos, diagnósticos referenciales de los estudios más comunes durante una consulta.	El taller tiene como objetivo enseñar a los pediatras a interpretar radiografías comunes en consultas de AP, utilizando casos clínicos para desarrollar habilidades en diagnóstico diferencial y seleccionar el procedimiento radiológico más adecuado.	Ninguna	Ninguna	https://www.aepap.org/sites/default/files/4t4.1_caminando_con_el_radiologo.pdf
13.	Caminando con el radiólogo	AEPA Asociación Española de Pediatría de Atención Primaria. Al cuidado de la infancia y la	Josefina Vicente Rueda	3 DE FEBRERO DEL 2016	España, Córdoba	Radiología pediátrica	El taller se divide en dos apartados: uno sobre patología respiratoria relacionada con la tos y otro sobre cojera y dolor en extremidades inferiores.	El taller tiene como objetivo enseñar a los pediatras a interpretar radiografías comunes en consultas de AP, utilizando casos clínicos para desarrollar habilidades en diagnóstico diferencial y seleccionar el procedimiento	Un taller con casos clínicos, diagnósticos referenciales de los estudios más comunes durante una consulta.	Ninguna	Ninguna	https://www.aepap.org/sites/default/files/4t4.1_caminando_con_el_radiologo.pdf

		adolescencia						radiológico más adecuado.				
14.	Técnicas de radiografía pediátricas	Carestream Health	TerryMbFerguson	2017		Radiografía pediátrica	Revisión virtual	Los tecnólogos en radiología pediátrica deben ser sensibles y empáticos, considerando la vulnerabilidad emocional y radiosensibilidad de los niños. Es crucial adaptar el entorno y el enfoque para reducir el miedo y la incomodidad, haciendo la experiencia menos traumática y más cooperativa.	Los tecnólogos de radiología pediátrica deben ser empáticos y crear un entorno tranquilizador para reducir la ansiedad de los niños y asegurar una experiencia menos estresante.	Ninguna	Ninguna	https://www.carestream.com/blog/2017/10/17/tecnicas-de-radiografia-pediatria/
15.	6 top estrategias para la protección radiológica en pediatría	Actual Pacs	Actual Pacs	2017		Protección radiológica	Revisión virtual	Estrategias de para radio protección pediátricas que incluyen: evitar pruebas innecesarias, optar por alternativas, reducir repeticiones, limitar el área de estudio, registrar dosis, usar protección y crear comités de radioprotección.	La radiología pediátrica necesita cuidados especiales debido al alta sensibilidad de los niños a la radiación. Se deben evitar pruebas innecesarias, preferir alternativas sin radiación, limitar el área de estudio, usar protección, registrar dosis y formar comités de protección radiológica.	Ninguna	Ningunas	https://www.actualpacs.com/blog/2017/08/10/estrategias-proteccion-radiologica-pediatria/
16.	Las perspectivas y los desafíos de la radiología pediátrica:	National library of medicine	Ioannis N. Mammass Demetrios A.	2019	Estados Unidos	Radiología pediátrica	Entrevista	En algún país, la radiología pediátrica aún no es una subespecialidad oficial.	A pesar de la alta demanda y la escasez de radiólogos pediátricos, esta subespecialidad no es la primera elección	Ninguna	Ninguna	https://www.ncbi.nlm.nih.gov/pmc/articles/PMC6766583/

	entrevista con la Dra. Georgia Papaioannou, jefa del Departamento de Radiología Pediátrica del Hospital Infantil 'Mitera' de Atenas, Grecia		Spandios					La formación en este campo debe ser de alta calidad y adaptarse a enfoques innovadores. Debe incluir rotaciones en hospitales pediátricos y acceso a programas de formación internacional.	para muchos residentes. Sin embargo, se están realizando esfuerzos educativos para aumentar el interés, incluyendo cursos y recursos en línea.			
17.	El papel de la didáctica en los procesos de enseñanza y aprendizaje universitario	Revista scielo	2020	Dr. Wilmer Casasol Rivera	Costa Rica	Educación	Revisión bibliográfica	Evaluar un modelo didáctico es crucial para optimizar el aprendizaje de los alumnos y facilitar el trabajo del profesor, convirtiendo la evaluación y corrección en actos de conocimiento y aprendizaje.	La investigación didáctica proporciona teorías y herramientas prácticas, como estrategias didácticas, que mejoran la enseñanza y la experiencia pedagógica en el aula.	Ninguna	Ninguna	https://www.scielo.sa.cr/scielo.php?script=sciarttext&pid=S1659-38202020000100038
18.	Recursos para la elaboración de guía didácticas.	Enseña por Panamá	Frederick Espinosa, Tutor Académico Gisell García, Tutora Académica Jacqueline Villa, Coordinadora de RS&M Mariano	2020	Panamá	Educación	La guía debe definir claramente contenidos y pasos desde la introducción, con una estructura sencilla que incluya índice, presentación, objetivo, contenido, actividades, evaluación, glosario y bibliografía.		En pedagogía, una guía didáctica complementa el aprendizaje, fomenta la autogestión del alumno y simula la presencia del profesor, ofreciendo estrategias creativas para mejorar la comprensión y el autoaprendizaje.	Ninguna	Ninguna	https://www.iphc.gob.pa/storage/documents/42647/Ensenapor-Panama-Recursos-para-elaborar-una-guia-didactica-f0b0732a570882db232812e4887a17cb-44f79ec644c66c64768f44c09f8cbf5e.pdf

			Chica, director de Operaci ones										
19.	Importancia de la atención de pacientes pediátricos en estudios de radiología convencional, atendidos en el hospital doctor gustavo nelson collado ríos. enero – marzo 2021	ri-udelas repositorio	Rodríguez, Luis Carlos	2021	Panamá	Radiología	Se realizan observaciones clínicas a pacientes pediátricos y encuestas a la comunidad para evaluar la atención y el conocimiento sobre el uso de rayos X en pediatría.	En 20 días, se recolectaron datos de 34 pacientes pediátricos sometidos a estudios radiológicos, evaluando su comportamiento, la colaboración de los padres y el desempeño del tecnólogo. Los datos se presentaron gráficamente y la asistencia se vio afectada por las medidas sanitarias de la pandemia.	Una barrera en el manejo del paciente pediátrico es el temor psicológico del niño a procedimientos dolorosos o incómodos. Esto puede mitigarse con una charla previa tranquilizadora y explicaciones constantes sobre el procedimiento.	Tamaño de muestra	Ninguna	http://repositorio2.udelas.ac.pa/bitstream/handle/123456789/418/luis_rodriguez.pdf?sequence=1&isallowed=y	
20.	Desarrollo de la radiología pediátrica	Revista Ocronos	Verónica Bazaco Saz. Diana Beatriz Barón Molina	Mayo 2022	Radiología pediátrica	Radiología	Revista virtual	Antecedentes y actualidad de la radiología pediátrica,	Una instalación de radiología ambientada a los pacientes pediátricos ayuda a mejorar la atención en el paciente.	Ninguna	Ninguna	Desarrollo de la radiología pediátrica - Ocronos - Editorial Científico-Técnica (revistamedica.com)	
21.	Protección Radiológica Pediátrica	Revista Npunto	Manuel Francisco Molins	Enero 2023	España	Radiología	Este trabajo es una investigación descriptiva basada en una revisión sistemática, realizada mediante	De 152,767 artículos, se revisaron 40 por sus títulos y resúmenes, y se eligieron 30 para una revisión completa. Tras excluir 10 artículos que no cumplían los	La radiación ionizante aumenta el riesgo de cáncer en niños, con la TC relacionada con tumores cerebrales. Las campañas de radioprotección reducen exámenes en emergencias	Ninguna	Ninguna	https://www.npunto.es/content/src/pdf-articulo/63d934016975dart3.pdf	

							búsquedas en PubMed, ScienceDirect, BVS, IBECS, LILACS, MEDLINE y SCIELO, usando ecuaciones de palabras clave y descriptores MeSH y DeCS.	critérios, se seleccionaron 20 artículos en inglés y español, publicados en los últimos 5 años, para la revisión final.	pediátricas. Los pediatras deben entender mejor las dosis de radiación, aunque se preocupan más por la sedación y los costos.			
22.	Radiografías pediátricas Equipamiento de inmovilización para niños menores de 3 años	Biblioteca UDD.	Martina Bar Bobillier	Junio 2023	Chile	Radiología	Se hizo un estudio a 10 niños de 12 a 36 meses y se descubrió que la posición usada hoy en día para tomar de radiografías hace que los niños pierdan el control y comienzan a desesperarse rápidamente.	Se definieron 5 zonas para una correcta inmovilización autónoma para realizar el examen estas son: Cabeza Codo Hombro Brazo Pelvis Cadera	La exposición inadecuada a la radiación artificial puede dañar gravemente la salud, especialmente en niños. Usar sistemas de inmovilización reduce la exposición innecesaria, la necesidad de repeticiones y mejora la eficiencia del examen.	Tamaño de muestra	Ninguna	https://repositorio.udd.cl/items/19e8af87-c124-4d01-924e-1d61eaddee51
23.	Descubriendo la radiología pediátrica: cómo se realizan los estudios radiológicos en niños	Nubix	Nubix	2024		Radiología	Revista virtual	Nos ofrece 5 pasos para hacer los estudios a pacientes pediátricos Comunicación, Equipamiento, Inmovilización, Radiación y Protocolos.	La radiología pediátrica requiere un enfoque especializado con comunicación con los padres, equipos adecuados, técnicas de inmovilización, reducción de radiación y protocolos adaptados a la edad, para garantizar estudios seguros y eficaces.	Ninguna	Ninguna	https://nubix.cl/ud/radiologia/descubriendo-la-radiologia-pediatrica-como-se-realizan-los-estudios-radiologicos-en-ninos
24.	Protocolos radiológicos	Nubix	Nubix	2024		Radiología	Revista virtual	En radiología pediátrica, adaptar	La radiología pediátrica debe	Ninguna	ninguna	https://nubix.cl/ud/radiologia/pr

	para estudios en niños: adaptación a diferentes grupos de edad							los protocolos a cada grupo de edad es crucial para asegurar precisión y minimizar la exposición a la radiación. Se utilizan 4 protocolos según la etapa del desarrollo: recién nacidos y lactantes, preescolares, escolares y adolescentes.	ajustarse a cada etapa del desarrollo infantil para asegurar precisión en los estudios y reducir la exposición a la radiación. Adaptar los protocolos para diferentes grupos etarios garantiza imágenes de calidad y la comodidad del paciente, esencial para una atención segura y eficaz.			otocolos-radiologicos-para-estudios-en-ninos-adaptacion-a-diferentes-grupos-de-edad
25.	Guía para la inmovilización de pacientes pediátricos en la obtención de radiografías de tórax en centros médicos privados de Lima, Perú, entre julio y agosto del 2023.	Repositorio de la universidad peruana Cayetano Heredia	Yasmin Stefania Bobbio Valdivia Naomi Danae Jaimez Hilari	2024	Perú	Radiología	En radiodiagnóstico pediátrico, las radiografías de tórax a menudo se rechazan por inmovilización ineficaz. Nuestra experiencia en dos centros médicos privados detalla cómo lograr una inmovilización efectiva mediante una guía de procedimientos basada en la literatura.	La implementación de la guía de inmovilización de pacientes pediátricos disminuyó la necesidad de repetir la obtención de la radiografía de tórax. En consecuencia, se redujo el tiempo de atención de cada paciente pediátrico debido a que los métodos resultaron efectivos en la inmovilización	La aplicación efectiva de una guía de procedimientos para la inmovilización de pacientes pediátricos en la obtención de radiografías del tórax, basada en evidencia, requiere de capacitación del personal, evaluación individualizada, comunicación clara, flexibilidad en los métodos de inmovilización y colaboración estrecha del acompañante.	Se limitó únicamente a los estudios de tórax.	Ninguna	https://repositorio.upch.edu.pe/bitstream/handle/20.500.12866/15643/Guia_BobioValdivia_Yasmin.pdf?sequence=1&isAllowed=y
26.	¿Es necesario utilizar protectores de gónadas durante la realización de	Sciencedirect, SERAM	Masuda. Takei, S. Arao	Marzo- abril 2024	Japón	Radiología	Se utilizan dos maniqués pediátricos con sistemas de rayos X para medir dosis de	Las dosis de radiación en la pelvis fueron de 10,00 µGy con protector y 5,00 µGy sin protector en	No se observaron diferencias significativas en las mediciones de dosis gonadales con y sin protector gonadal	Tamaño de muestra	Ninguna	¿Es necesario utilizar protectores de gónadas durante la realización de radiografías de

	radiografías de tórax en los lactantes?					entrada al paciente, comparando exposiciones con y sin protector de gónadas. Se realizan 15 irradiaciones y se colocan dosímetros en varias áreas del maniquí, incluyendo glándulas mamarias, pelvis y ovarios.	recién nacidos, y 10,00 µGy con protector y 0,00 µGy sin protector a un año. No se detectaron dosis en la parte posterior de la pelvis, ovarios o testículos, y no hubo diferencias significativas en las dosis entre las áreas evaluadas ($p > 0,05$).	durante la radiografía de tórax de los bebés. Creemos que el uso del protector gonadal no es necesario.			tórax en los lactantes? - ScienceDirect	
27.	Por qué reducir las dosis de radiación en pediatría	Revista Scielo	Dr. Roberto Mondaca a.		Chile	Protección radiológica	Revisión bibliográfica	El objetivo de esta revisión apunta en este mismo sentido y además a reafirmar en todos quienes trabajen con niños, que las radiaciones producidas por los rayos X, además de sus reconocidos beneficios médicos, pueden ser nocivas para la salud, debido a los efectos adversos secundarios	Lo ideal es formar un comité de protección radiológica en cada hospital pediátrico, compuesto por radiólogos, tecnólogos, pediatras, enfermeras, técnicos paramédicos y con el apoyo de la dirección, para reducir las dosis de radiación.	Ninguna	Ninguna	https://www.scielo.cl/scielo.php?pid=s0717-93082006000100008&script=sci_arttext#back
28.	Técnicas utilizadas para las proyecciones radiológicas más frecuentes de cráneo en	Universidad Nacional de Loja	Fabian lozano Guaricela Cristina Jackelin e Orsco Aponte		Ecuador	Salud humana	Revisión bibliográfica	Este trabajo busca destacar la importancia y correcta aplicación de las técnicas para las proyecciones de cráneo más comunes (AP, Lateral y	Hoy en día, las radiografías de ciertas partes del cráneo son menos comunes debido a los avances en tomografía y resonancia magnética, aunque estas técnicas	Tamaño de muestra	Ninguna	Repositorio Digital - Universidad Nacional de Loja: Técnica utilizada para las proyecciones radiológicas

	pacientes adultos que acuden al hospital regional Isidro Ayora De Loja.							Towne) para identificar lesiones, fracturas, tumores, calcificaciones, y evaluar huesos, morfología, suturas, y surcos vasculares.	pueden no estar disponibles o ser prácticas en algunas situaciones.			más frecuentes de cráneo en pacientes adultos que acuden al Hospital Regional Isidro Ayora de Loja. (unl.edu.ec)
--	---	--	--	--	--	--	--	--	---	--	--	--

Anexo 6. Carta de aprobación por Comité Bioética



CBI-USantander-M- 102- 2023
Panamá, 18 de octubre de 2023

MEMORANDO

**Para: Nicole Renee Taylor,
Anyeli Unicy Brown,
Katherine Karina Herrar.**
Investigadoras Principales.

De: 
Dra. Nydia Flores Chiari
Presidenta del Comité de Bioética de la Investigación



Asunto: Consideraciones sobre protocolo revisado

En reunión ordinaria del 05 de octubre 2023 del Comité de Bioética de la Investigación de la Universidad Santander Panamá, se discutieron, en segunda revisión, los documentos del protocolo: "Guía práctica de técnicas radiológicas convencionales pediátricas, Centro Médico del Caribe, provincia de Colón, octubre 2023". Y se decide aprobar con correcciones menores, mismas que se completaron el 09 de octubre de 2023.

Los Miembros del Comité de Bioética de la Investigación deciden entonces:

<input checked="" type="checkbox"/>	Aprobar	<input type="checkbox"/>	Solicitud de Modificaciones
<input type="checkbox"/>	Suspender para correcciones	<input type="checkbox"/>	Denegar

Se revisaron los siguientes documentos:

Documentos	Versión
Protocolo de investigación	2
Consentimiento informado	3

Los miembros del Comité que participaron en la revisión de los documentos mencionados fueron:

Nombre	Profesión	Cargo
Nydia Flores Chiari	Médica	Presidenta
Priscilla Jiménez	Tecnóloga Medica	Miembro
Nilza Caballero	Odontóloga	Miembro
Iliana Ceballos	Pediatra	Miembro
Dora Sánchez Potha	Abogada	Miembro
José Santamaría	Educador/estadista	Miembro
Santiago Rodríguez	Abogado/enfermero	Miembro

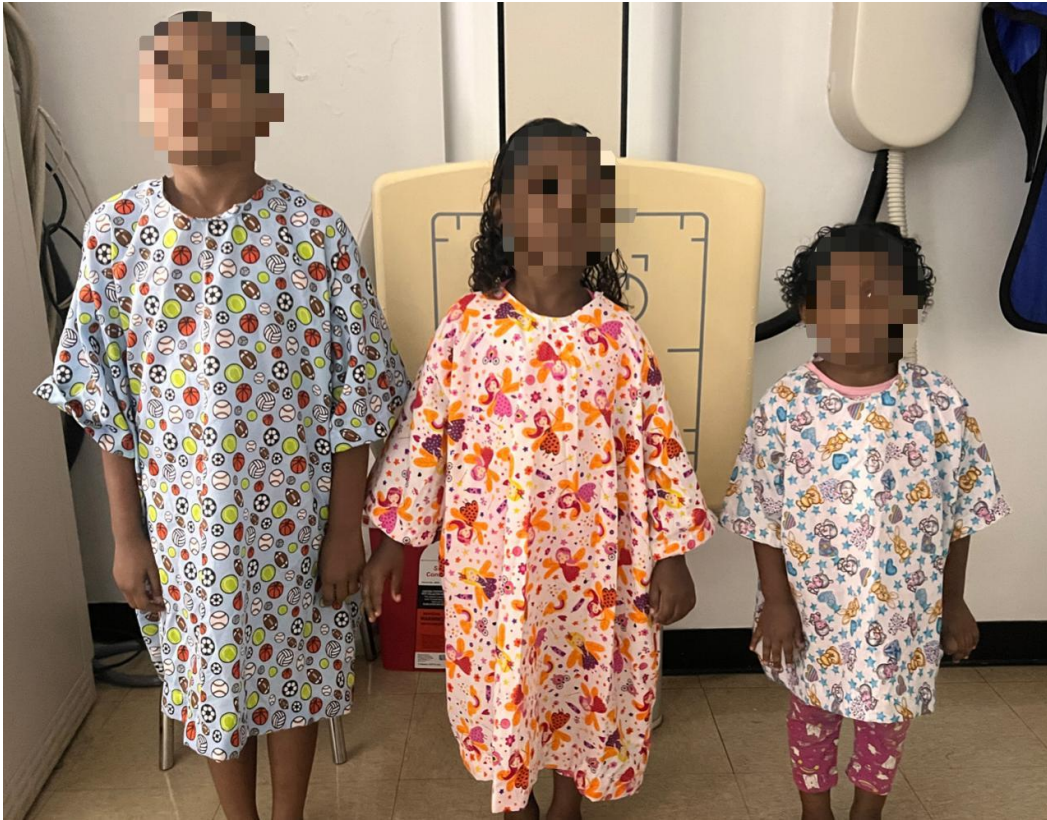Como parte del seguimiento que este Comité dará a su investigación, deberá presentar lo siguiente:

- Fecha de inicio y culminación del estudio
- Reportar el status de su investigación cada dos meses.
- Reportar de inmediato cualquier adenda a la investigación y solicitar aprobación en caso de ser necesario
- Reportar en un plazo menor de 24 horas cualquier efecto adverso serio, cuando aplique
- Describir los riesgos potenciales de las terapias experimentales de la medicación a utilizar en su investigación e informar aquellos que se presentan a lo largo de su investigación, cuando aplique
- Presentar copia digitalizada de su informe final y/o publicación, tan pronto finalice la investigación.

Saludos y éxitos,
c. archivos del Comité



Anexo 7. Batas otorgadas al Hospital Centro Médico del Caribe.



Anexo 8. Consentimiento informado aprobado CBI

CONSENTIMIENTO INFORMADO

GUIA PRACTICA DE TECNICAS RADIOLÓGICAS CONVENCIONALES PEDIÁTRICAS

Investigador principal: Nicole Taylor

Coinvestigadores: Anyeli Brown, Katherine Herrar



Esta investigación trata sobre la elaboración de una guía práctica de técnicas radiológicas convencionales pediátricas.

Su hijo (a) ha sido invitado a participar de manera voluntaria en este estudio de proponer una "Guía práctica de técnicas radiológicas convencionales pediátricas" para practicantes de radiología convencional en el Centro Médico del Caribe ubicada en la provincia de Colón de septiembre a noviembre del 2023.

La participación del niño(a) consiste en posar para ilustrar la posición correcta en la que se debe colocar un paciente pediátrico para la toma de un determinado estudio radiológico. No se realizará el estudio radiológico, solo tendrá que posar para la fotografía, ningún paciente será expuesto a radiación durante la realización del presente trabajo.

Procedimiento

Hacemos de su conocimiento que es nuestra responsabilidad informarle acerca de la investigación y aclarar las dudas que la misma le genere, cada paciente pediátrico participara posando para fotografías de las diferentes posiciones radiológicas pediátricas, cada fotografía será convertida a una especie de caricatura para salvaguardar la identidad del participante, sin la necesidad de realizarle ningún tipo de estudio, examen o interrogatorios al mismo. La Guía estará disponible vía web y obsequiada en forma manual al Centro Médico del Caribe.

Su participación es voluntaria, tiene derecho a negarse, puede decidir no participar o tras aceptar, puede retirarse de la investigación, aunque podrá incluirse (a) en cualquier programa de atención o prevención que sea en beneficio del resto de los participantes.

Riesgos y beneficios

Los riesgos son mínimos y pueden estar relacionados con la incomodidad que pueden sentir con algunas posiciones, esto será con el fin de tomar fotografías para la confección de la presente guía, no se utilizará radiación ionizante, o sea que no se le tomará radiografías reales, solo se colocará en la posición que debe estar para la toma de estas. se ofrecen beneficios económicos ni materiales.

Confidencialidad y ética

Cada niño será presentado de forma anónima, cuidando de su integridad no se mostrará el rostro de dichos pacientes, las fotografías serán convertidas en caricaturas para que sea difícil reconocer al niño.

La investigación cumple con los lineamientos de confidencialidad establecidos en la Ley 68/2003 de deberes y derechos de los pacientes, la Ley 84/2019 de investigación en salud y en la Ley 81/2019 de protección de datos personales.

Ante todo, se considerará el respeto y el cuidado de los participantes y su integridad social y personal. Las actividades estarán dirigidas a velar por el bienestar de los sujetos, evitando cualquier acción que pueda resultar en un perjuicio o daño.

Consultas y dudas

La persona responsable de esta investigación es Nicole Taylor, si surgen dudas o necesita alguna información puede contactarla al correo: nicolereene2401@gmail.com También puede consultar al Comité de Bioética de Investigación de la USANTANDER al correo comite.etica@usantander.edu.pa.

Firma del acudiente del participante

Yo Josmar Y afirmo que se me han brindado los detalles acerca de la investigación en la que mi hijo(a) ha sido invitado (a) a participar, y del uso que se dará a los datos recolectados, entiendo que puedo negarme a participar en cualquier momento de la investigación. Siendo así, acepto participar voluntariamente y responder los cuestionarios para recoger los datos.

Firma del acudiente Josmar Y

Nombre del participante Josmar Ballester

Fecha 04/03/24 Hora 04/03/24 1:00 P.M

Declaración del investigador

Doy fe de que he explicado a los participantes en la investigación acerca de la naturaleza de esta, el manejo de los datos se ha brindado el contacto de la investigadora responsable para aclaración de alguna duda y solicitud de información.

Nombre del investigador:

Nicole Taylor

Firma Nicole Taylor

Fecha 04/03/24 Hora 1:00 P.M

Número de Documento _____



Modelo basado en la Organización Mundial de la Salud (OMS (Organización Mundial de la Salud)).

CONSENTIMIENTO INFORMADO
GUIA PRACTICA DE TECNICAS RADIOLÓGICAS
CONVENCIONALES PEDIÁTRICAS

Investigador principal: Nicole Taylor

Coinvestigadores: Anyeli Brown, Katherine Herrar



Esta investigación trata sobre la elaboración de una guía práctica de técnicas radiológicas convencionales pediátricas.

Su hijo (a) ha sido invitado a participar de manera voluntaria en este estudio de proponer una "Guía práctica de técnicas radiológicas convencionales pediátricas" para practicantes de radiología convencional en el Centro Médico del Caribe ubicada en la provincia de Colón de septiembre a noviembre del 2023.

La participación del niño(a) consiste en posar para ilustrar la posición correcta en la que se debe colocar un paciente pediátrico para la toma de un determinado estudio radiológico. No se realizará el estudio radiológico, solo tendrá que posar para la fotografía, ningún paciente será expuesto a radiación durante la realización del presente trabajo.

Procedimiento

Hacemos de su conocimiento que es nuestra responsabilidad informarle acerca de la investigación y aclarar las dudas que la misma le genere, cada paciente pediátrico participara posando para fotografías de las diferentes posiciones radiológicas pediátricas, cada fotografía será convertida a una especie de caricatura para salvaguardar la identidad del participante, sin la necesidad de realizarle ningún tipo de estudio, examen o interrogatorios al mismo.

La Guía estará disponible vía web y obsequiada en forma manual al Centro Médico del Caribe.

Su participación es voluntaria, tiene derecho a negarse, puede decidir no participar o tras aceptar, puede retirarse de la investigación, aunque podrá incluirse (a) en cualquier programa de atención o prevención que sea en beneficio del resto de los participantes.

Riesgos y beneficios

Los riesgos son mínimos y pueden estar relacionados con la incomodidad que pueden sentir con algunas posiciones, esto será con el fin de tomar fotografías para la confección de la presente guía, no se utilizará radiación ionizante, o sea que no se le tomará radiografías reales, solo se colocará en la posición que debe estar para la toma de estas. se ofrecen beneficios económicos ni materiales.

Confidencialidad y ética

Cada niño será presentado de forma anónima, cuidando de su integridad no se mostrará el rostro de dichos pacientes, las fotografías serán convertidas en caricaturas para que sea difícil reconocer al niño.

La investigación cumple con los lineamientos de confidencialidad establecidos en la Ley 68/2003 de deberes y derechos de los pacientes, la Ley 84/2019 de investigación en salud y en la Ley 81/2019 de protección de datos personales.

Ante todo, se considerará el respeto y el cuidado de los participantes y su integridad social y personal. Las actividades estarán dirigidas a velar por el bienestar de los sujetos, evitando cualquier acción que pueda resultar en un perjuicio o daño.

Consultas y dudas

La persona responsable de esta investigación es Nicole Taylor, si surgen dudas o necesita alguna información puede contactarla al correo: nicolereenee2401@gmail.com También puede consultar al Comité de Bioética de Investigación de la USANTANDER al correo comite.etica@usantander.edu.pa.

Firma del acudiente del participante

Yo Martina Carrington 3-733-355 afirmo que se han brindado los detalles acerca de la investigación en la que mi hijo(a) ha sido invitado (a) a participar, y del uso que se dará a los datos recolectados, entiendo que puedo negarme a participar en cualquier momento de la investigación. Siendo así, acepto participar voluntariamente y responder los cuestionarios para recoger los datos.

Firma del acudiente Martina Carrington

Nombre del participante: Daniel Leonor

Fecha 04/03/24 Hora 04/03/24 1:00p.m

Declaración del investigador

Doy fe de que he explicado a los participantes en la investigación acerca de la naturaleza de esta, el manejo de los datos se ha brindado el contacto de la investigadora responsable para aclaración de alguna duda y solicitud de información.

Nombre del investigador:

Nicole Taylor

Firma Nicole Taylor

Fecha 04/03/24 Hora 1:00p.m

Número de Documento _____




Modelo basado en la Organización Mundial de la Salud (OMS (Organización Mundial de la Salud)).

CONSENTIMIENTO INFORMADO

GUIA PRACTICA DE TECNICAS RADIOLÓGICAS CONVENCIONALES PEDIÁTRICAS

Investigador principal: Nicole Taylor

Coinvestigadores: Anyeli Brown, Katherine Herrar



Esta investigación trata sobre la elaboración de una guía práctica de técnicas radiológicas convencionales pediátricas.

Su hijo (a) ha sido invitado a participar de manera voluntaria en este estudio de proponer una "Guía práctica de técnicas radiológicas convencionales pediátricas" para practicantes de radiología convencional en el Centro Médico del Caribe ubicada en la provincia de Colón de septiembre a noviembre del 2023.

La participación del niño(a) consiste en posar para ilustrar la posición correcta en la que se debe colocar un paciente pediátrico para la toma de un determinado estudio radiológico. No se realizará el estudio radiológico, solo tendrá que posar para la fotografía, ningún paciente será expuesto a radiación durante la realización del presente trabajo.

Procedimiento

Hacemos de su conocimiento que es nuestra responsabilidad informarle acerca de la investigación y aclarar las dudas que la misma le genere, cada paciente pediátrico participara posando para fotografías de las diferentes posiciones radiológicas pediátricas, cada fotografía será convertida a una especie de caricatura para salvaguardar la identidad del participante, sin la necesidad de realizarle ningún tipo de estudio, examen o interrogatorios al mismo.

La Guía estará disponible vía web y obsequiada en forma manual al Centro Médico del Caribe.

Su participación es voluntaria, tiene derecho a negarse, puede decidir no participar o tras aceptar, puede retirarse de la investigación, aunque podrá incluirse (a) en cualquier programa de atención o prevención que sea en beneficio del resto de los participantes.

Riesgos y beneficios

Los riesgos son mínimos y pueden estar relacionados con la incomodidad que pueden sentir con algunas posiciones, esto será con el fin de tomar fotografías para la confección de la presente guía, no se utilizará radiación ionizante, o sea que no se le tomará radiografías reales, solo se colocará en la posición que debe estar para la toma de estas. se ofrecen beneficios económicos ni materiales.

Confidencialidad y ética

Cada niño será presentado de forma anónima, cuidando de su integridad no se mostrará el rostro de dichos pacientes, las fotografías serán convertidas en caricaturas para que sea difícil reconocer al niño.

La investigación cumple con los lineamientos de confidencialidad establecidos en la Ley 68/2003 de deberes y derechos de los pacientes, la Ley 84/2019 de investigación en salud y en la Ley 81/2019 de protección de datos personales.

Ante todo, se considerará el respeto y el cuidado de los participantes y su integridad social y personal. Las actividades estarán dirigidas a velar por el bienestar de los sujetos, evitando cualquier acción que pueda resultar en un perjuicio o daño.

Consultas y dudas

La persona responsable de esta investigación es Nicole Taylor, si surgen dudas o necesita alguna información puede contactarla al correo: nicolereene2401@gmail.com

También puede consultar al Comité de Bioética de Investigación de la USANTANDER al correo comite.etica@usantander.edu.pa.

Firma del acudiente del participante

Yo Anyeli Robinson S-779-1071 afirmo que se me han brindado los detalles acerca de la investigación en la que mi hijo(a) ha sido invitado (a) a participar, y del uso que se dará a los datos recolectados, entiendo que puedo negarme a participar en cualquier momento de la investigación. Siendo así, acepto participar voluntariamente y responder los cuestionarios para recoger los datos.

Firma del acudiente Anyeli Robinson

Nombre del participante Amirio Hardy

Fecha 04/03/24 Hora 1:00 p.m

Declaración del investigador

Doy fe de que he explicado a los participantes en la investigación acerca de la naturaleza de esta, el manejo de los datos se ha brindado el contacto de la investigadora responsable para aclaración de alguna duda y solicitud de información.

Nombre del investigador:

Nicole Taylor

Firma Nicole Taylor

Fecha 04/03/24 Hora 1:00 p.m

Número de Documento _____



Modelo basado en la Organización Mundial de la Salud (OMS (Organización Mundial de la Salud)).

Anexo 9. Carta revisión profesor español y Diploma

Panamá, 12 de septiembre de 2024

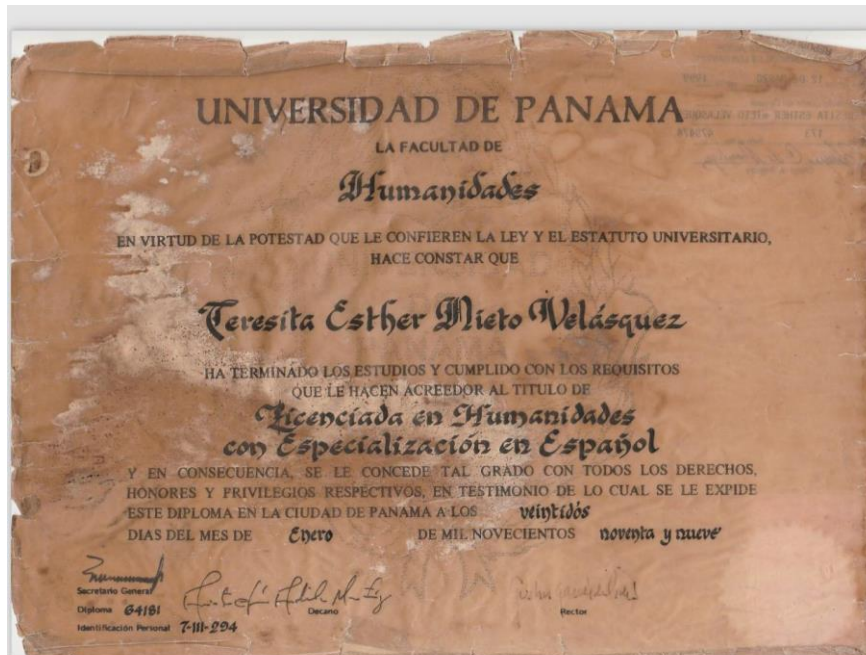UNIVERSIDAD DE SANTANDER
Facultad de Ciencias de la Salud
Licenciatura en Radiología e imágenes diagnósticas
E. S. D.

Respetados señores:

La suscrita notifica haber revisado por solicitud de las estudiantes **ANYELI UNICY BROWN FRUTO**. Con cédula de identidad personal 3-749-198., **KATHERINE KARINA HERRAR BROWN**. Con cédula de identidad personal 3-749-1222, y **NICOLE RENEE TAYLOR COTES**. Con cédula de identidad personal 3-747-775. **EL TRABAJO DE GRADO: GUÍA DIDÁCTICA DE TÉCNICAS RADIOLÓGICAS CONVENCIONALES PEDIÁTRICAS, HOSPITAL CENTRO MÉDICO DEL CARIBE, COLÓN, PANAMÁ.** Como opción al título de Licenciatura en Radiología e Imágenes Diagnósticas. Y, a la vez doy fe que el documento cumple satisfactoriamente con todos los requisitos formales de ortografía y de redacción exigidos por el idioma español.

Atentamente,
Profesora de Español

Teresita Nieto
7-111-294.



Anexo 10. Código de RESEGIS

Sra. Nicole Taylor



Hemos recibido su solicitud referente al protocolo de investigación:

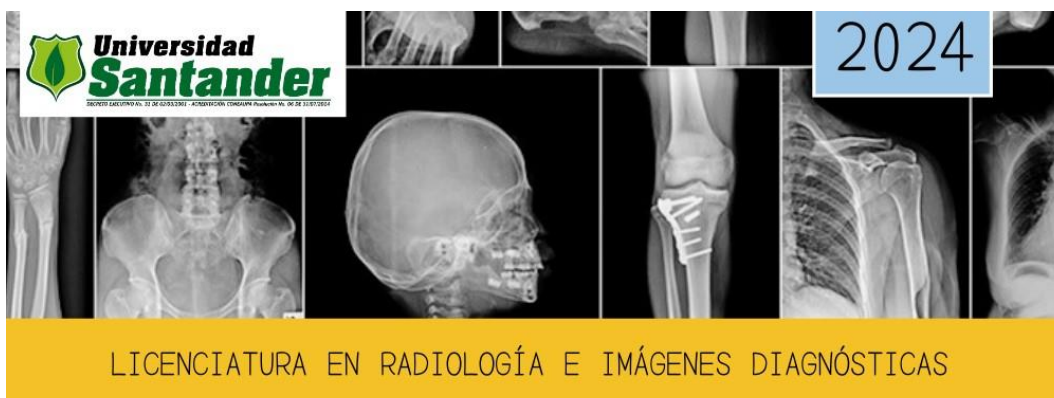Propuesta de guía para el manejo de pacientes pediátricos para practicantes de radiología convencional en el Centro Médico del Caribe, ubicado en la provincia de Colón de Septiembre a noviembre del 2023.

Su protocolo ha sido incluido en el registro de protocolos de investigación para la salud. **Registro número 3020**

Para acceder al Registro de Protocolos de Investigación para la Salud por favor ingrese a la plataforma en la siguiente dirección:

<https://sisvigplus.minsa.gob.pa/resegis/>

Anexo 11. Guía Didáctica de Técnicas Radiológicas Convencionales Pediátricas



GUÍA DIDÁCTICA TÉCNICAS RADIOLÓGICAS CONVECIONALES

pediátricas

AUTORAS:
ANYELI BROWN
KATHERINE HERRAR
NICOLE TAYLOR
YANESKA ESCUDERO
JOHANA GUTIÉRREZ ZEHR





COLABORADORES

DRA. ILIANA DEL CARMEN CEBALLOS

Médico Pediatra, Magister en economía de salud y gestión de los servicios sanitarios, investigadora.

JAZIEL GÓMEZ

Licenciada en Radiología e Imágenes Diagnosticas. Especialista en Docencia Superior, Especialista en Gerencia de Hospitales, Investigador clínico.

Hospital centro médico del caribe y ciudad de la salud.

DIMAR MARECHEAU

Licenciado en Radiología e Imágenes Diagnosticas. Especialista en gerencia de servicios de salud.

Hospital centro médico del caribe y Complejo hospitalario Manuel Amador Guerrero.

HÉCTOR MURILLO

Licenciado en Radiología e Imágenes Diagnosticas, especialista en gerencia de servicios de salud.

Hospital centro médico del caribe y Policlínica Dr. Hugo Spadafora.

NAYARIS GOODS

Licenciada en Radiología e Imágenes Diagnosticas.

Hospital centro médico del Caribe y Hospital 4 alto.

ABDIEL IBARRA

Técnico en radiología médica.

Hospital del niño Dr. José Renan Esquivel y Clínica Hospital San Fernando.



INTRODUCCIÓN



La radiología pediátrica es una disciplina fundamental en el diagnóstico y manejo de diversas patologías en niños.

La obtención de imágenes diagnósticas precisas y seguras es esencial en el día a día de los licenciados en Radiología e Imágenes. A diferencia de los adultos, los niños presentan características anatómicas, fisiológicas y comportamientos únicos que requieren adaptaciones específicas en las técnicas radiológicas. Desde la inmovilización adecuada hasta la proyección y posicionamiento correcto, cada aspecto del proceso de imagen debe ser cuidadosamente considerado para minimizar la exposición a la radiación y asegurar la cooperación del paciente, todo mientras se obtiene la calidad diagnóstica necesaria.

Esta guía está diseñada para proporcionar a los futuros licenciados en formación un recurso completo y accesible sobre las posiciones y proyecciones realizadas en la edad pediátrica.

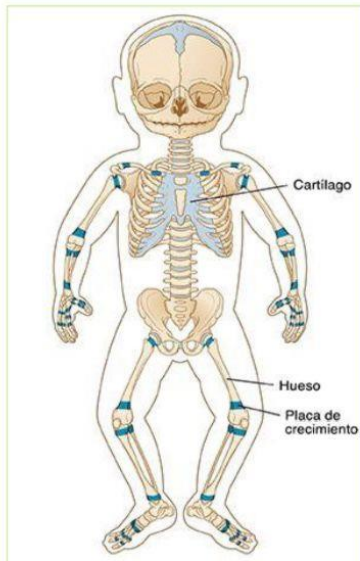
Aquí se detallan las técnicas adecuadas para una variedad de estudios diagnósticos, desde imágenes de tórax y el abdomen hasta estudios de las extremidades y el cráneo incluyendo diferentes posicionamientos para visualizar diversas estructuras y cada una de estas regiones cuentan con un resumen anatómico adaptado a la edad pediátrica.

A través de esta guía se espera que los futuros licenciados se les facilite la atención a los pacientes pediátricos y así puedan superar las principales complicaciones que los mismo suponen. Además, la guía busca fomentar una comprensión más profunda de las consideraciones especiales que se deben tener en cuenta al realizar estudios radiológicos en niños, promoviendo prácticas radiológicas que sean tanto efectivas como cuidadosas con esta población.

ÍNDICE

CRECIMIENTO OSEO.....	5
PLANOS ANATÓMICOS.....	6
TERMINO DE RELACIÓN Y COMPARACIÓN.....	7
DOSIS DE REFERENCIAS.....	8
PROTECCIÓN RADIOLÓGICA.....	9
ESTRATEGIAS PARA LA OPTIMIZACIÓN DEL ESTUDIO.....	11
PUNTO DE REFERENCIAS DEL CRÁNEO.....	13
ANATOMÍA DEL CRÁNEO.....	14
PROYECCIONES DE CRÁNEO.....	15
CAVUM.....	22
PERFILOGRAMA.....	23
TÓRAX.....	25
PUNTOS INMÓVILES PARA UN TÓRAX.....	27
MIEMBROS SUPERIORES.....	28
MANO.....	29
EDAD ÓSEA.....	31
MUÑECA.....	34
ANTEBRAZO.....	36
CODO.....	38
HUMERO.....	40
ABDOMEN.....	42
PELVIS.....	45
EXTREMIDADES INFERIORES.....	46
FÉMUR.....	47
RODILLA.....	49
PIERNA.....	51
TOBILLO.....	53
PIE.....	55
ABREVIATURAS.....	57
RECOMENDACIONES.....	58
REFERENCIAS BIBLIOGRÁFICAS.....	61

CRECIMIENTO ÓSEO



Fuente de ilustración: Health Library

Al nacer, los bebés tienen aproximadamente 300 huesos en su cuerpo. Sin embargo, conforme van creciendo, muchos de estos huesos se fusionan de manera natural durante la infancia y la adolescencia, lo que da como resultado los 206 huesos del esqueleto adulto.

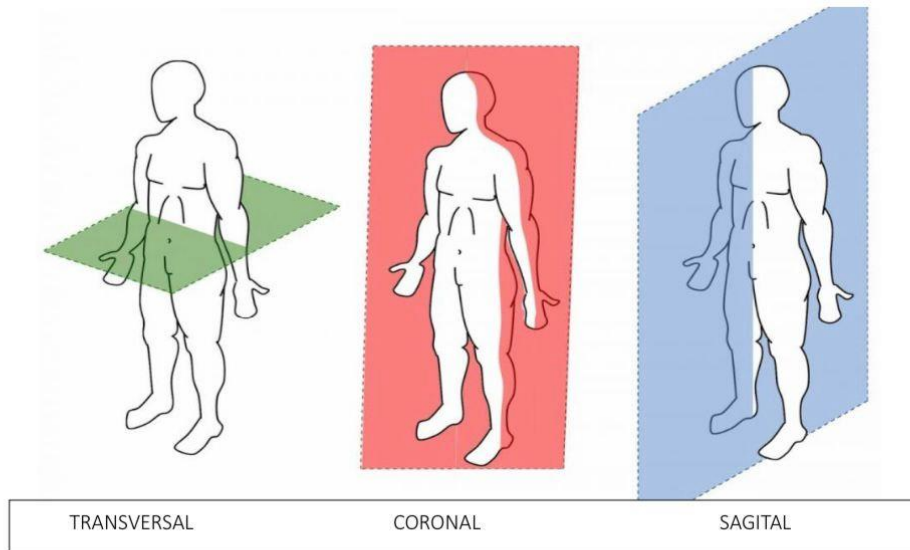
En las etapas iniciales del desarrollo fetal, el esqueleto está compuesto completamente de cartílago. Con el tiempo, este cartílago relativamente blando se transforma progresivamente en hueso sólido mediante un proceso llamado osificación, en el cual los depósitos minerales reemplazan al cartílago.

Los niños tienen una mayor cantidad de cartílago, un tejido denso y flexible, en sus articulaciones y en otras partes del esqueleto, como las costillas. Esto facilita el crecimiento continuo de los huesos a medida que el niño se desarrolla. Con el tiempo, este cartílago extra se convierte en hueso, y para alrededor de los 16 años, todo el cartílago adicional ya se ha transformado en hueso.

Los niños tienen áreas de cartílago de crecimiento también llamadas placas de crecimiento en los extremos de todos los huesos largos. Estas zonas de cartílago blando permiten que los huesos largos crezcan a medida que el niño se desarrolla. A medida que el niño llega a la edad de 14 a 18 años, estos cartílagos de crecimiento se fusionan y se endurecen.

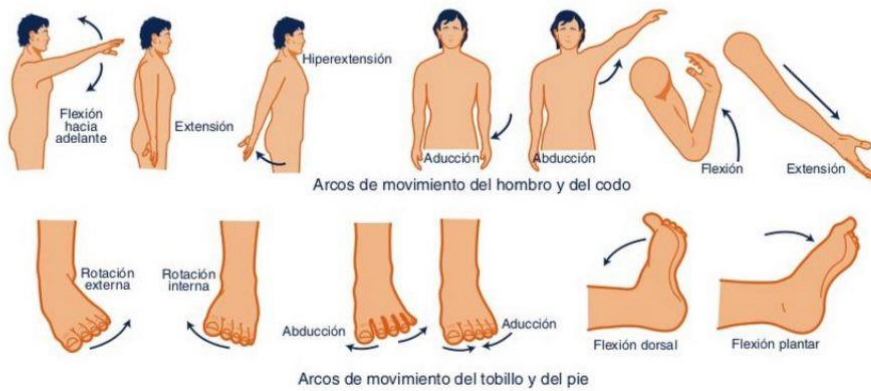adicional ya se ha transformado en hueso.

PLANOS ANATÓMICOS



Fuente de ilustración: WordPress

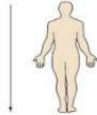
MOVIMIENTOS ANATÓMICOS



Fuente de ilustración: Pinterest

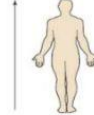
TERMINO DE RELACIÓN Y COMPARACIÓN

Craneal (superior): hacia la cabeza o el cráneo.



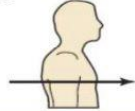
El corazón es superior al hígado.

Caudal (inferior): hacia los pies.



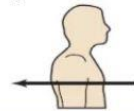
El estómago es inferior a los pulmones.

Anterior (ventral): hacia la parte delantera del cuerpo.



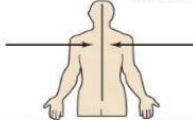
El esternón es anterior al corazón.

Posterior (dorsal): hacia la parte trasera del cuerpo.



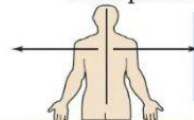
El esófago es posterior a la tráquea.

Medial: hacia el plano medio del cuerpo o en la parte interior.



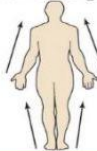
El cúbito es medial al radio.

Lateral o externo: alejado del plano medio del cuerpo; en la parte exterior.



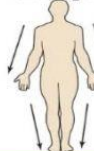Los pulmones son laterales al corazón.

Proximal: más cerca al tronco o punto de origen.



El húmero (hueso del brazo) es proximal al radio.

Distal: más alejado del tronco o del punto de origen.



Las falanges son distales al carpo.

Superficial: más próximo a la superficie.

Los músculos del antebrazo son superficiales al radio y cúbito

Intermedio: entre una estructura superficial y otra profunda.

El músculo bíceps es intermedio entre la piel y el húmero.

Profundo: más alejado de la superficie.

El húmero es profundo a los músculos del brazo.

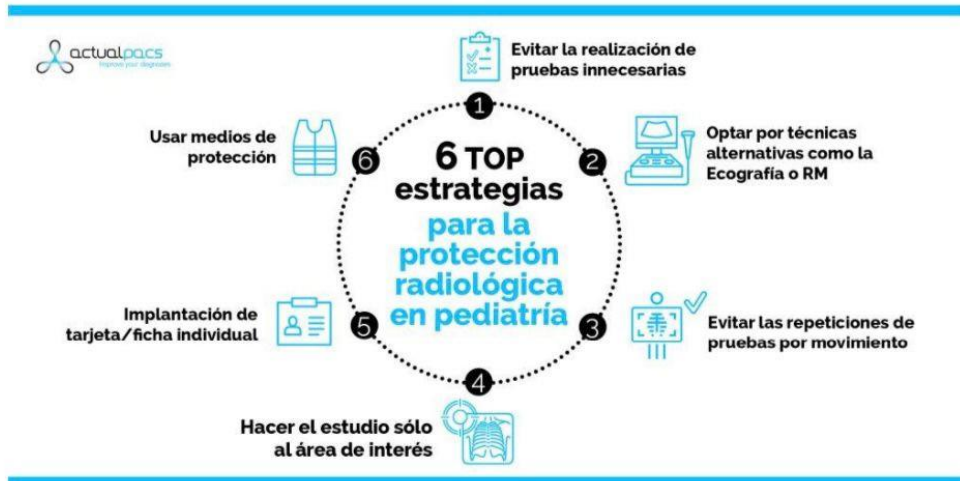

Fuente de ilustración: Ondas y partículas

DOSIS DE REFERENCIAS

<i>TÉCNICAS</i>	<i>LACTANTE 0 MESES -1 AÑO</i>	<i>LACTANTE 1 – 3 AÑOS</i>	<i>PREESCOLAR 3-6 AÑOS</i>	<i>ESCOLAR 6-13 AÑOS</i>
CRÁNEO	60 KV- 12 mAs	60-65 KV- 12 mAs	60-65KV- 12/16 mAs	65-70KV-12-16 mAs
CRÁNEO LAT.	55KV- 10 mAs	60-65 KV- 8/10 mAs	60-65 KV- 10/12 mAs	65 KV-10-12mAs
SPN WATERS	60-65 KV- 12mAs	60-65 KV- 12mAs	60-65 KV- 12/16 mAs	70KV – 12-16 mAs
SPN CALDWELL	60-65 KV- 12mAs	60-65 KV- 12mAs	60-65 KV- 12/16 mAs	70KV – 12-16 mAs
SPN LATERAL	60 KV- 12mAs	60-65 KV- 12 mAs	60-65 KV- 12 mAs	70KV – 12-16 mAs
CAVUM	60-65 KV- 6mAs	60/65 KV- 6/8 mAs	65-70 KV – 8 mAs	65-70 KV – 8 mAs
TÓRAX	65 KV – 1.6/2 mAs	75 KV – 2/3 mAs	75 KV – 2/3 mAs	80 KV – 3 mAs
ABDOMEN	60 KV – 8/10 mAs	65/70 KV – 10/12 mAs	65/70 KV – 10/12 mAs	65-70 KV – 14/20 mAs
PELVIS	60 KV – 10/14mAs	65 KV – 10/16 mAs	65 KV – 10/16 mAs	65 KV – 12/16 mAs
HUMERO	60 KV – 8 mAs	60 KV – 8/10 mAs	60 KV – 8/10 mAs	60/65KV – 12/16 mAs
CODO	44 KV – 3 mAs	44/46 KV – 3/5 mAs	44/46 KV – 3/5 mAs	50 KV – 4 mAs
ANTEBRAZO	46 KV – 4 mAs	44/46 KV – 3/5 mAs	45/50KV – 3.2/3.6 mAs	55 KV – 5 mAs
MANO	44 KV – 3 mAs	44/46 KV – 3 mAs	45/50KV – 3.2/3.6 mAs	45/50KV – 3.2/3.6 mAs
MUÑECA	44 KV – 3 mAs	44/46 KV – 3 mAs	46/48 KV – 3/5 mAs	46/48 KV – 4/5 mAs
FÉMUR	55 KV – 8/10 mAs	55/60 KV – 10/12 mAs	60 KV – 15 mAs	45/50 KV – 4/5 mAs
RODILLA	50/60 KV – 6 mAs	50/60 KV – 6/8 mAs	40 KV – 10 mAs	65/70 KV – 8/10 mAs
PIERNA	50 KV – 5/7 mAs	50/55 KV – 5/7 mAs	50/55 KV – 5/7mAs	55/57 KV – 7/8mAs
TOBILLO	46 KV – 3/5 mAs	46/48 KV – 3/5 mAs	45-50 KV – 4-5 mAs	45-50 KV – 4-5 mAs
PIE	44 KV – 3 mAs	44 KV – 3 mAs	45 KV – 4/5 mAs	45 KV – 4/5 mAs

PROTECCIÓN RADIOLÓGICA



Fuente de ilustración: ActualPacs Improve your

PROTECCIÓN GONADAL

Para limitar los efectos genéticos se debe usar protección gonadal cuando testículos u ovarios se encuentran en el haz directo de rayos X o cerca de los límites de la región colimada (puede estimarse hasta los 5 cm del rayo central). En general, es más fácil proteger los testículos porque están fuera de la cavidad del cuerpo. Un protector de plomo en contacto con los testículos reduce la exposición a la radiación casi un 95%. La protección a los ovarios, más complicada por la variabilidad en la ubicación de estos, puede reducir la exposición hasta un 50%.

DELANTALES PROTECTORES

Pequeños delantales protectores de tela plomada (a veces llamados mini-delantales o semidelantales) se fabrican en gran variedad de tamaños para adaptar a pacientes de todas las edades. Estos delantales tienen por objeto absorber la radiación dispersa y ayudar a proteger las gónadas, en particular cuando éstas quedan cerca del área examinada.

PROTECTORES DE GLÁNDULAS MAMARIAS

Estudios efectuados a fines de los años 70 en japoneses sobrevivientes de la bomba atómica, en mujeres con tuberculosis frecuentemente examinadas fluoroscópicamente y mujeres irradiadas por mastitis posparto determinaron que la edad de exposición es la principal influencia en el desarrollo del cáncer mamario. Estos estudios suministraron fuerte evidencia de inducción de cáncer en mujeres expuestas a las edades de 10 a 19, 20 a 29 y 30 a 39 años. Aquellas de 10 a 19 años presentaron mayor riesgo. Estos datos restan importancia a influencias hormonales sobre el riesgo de cáncer mamario radiógeno y sugieren que el tejido proliferante durante el crecimiento mamario o de embarazo puede ser particularmente sensible a radiación ionizante.

ESTRATEGIAS DE RADIOPROTECCIÓN

- No realizar los estudios si no es estrictamente necesario.
- Utilizar otras modalidades de estudio por imagen como los son: el Ultrasonido y la Resonancia Magnética evitando así el uso de radiaciones ionizantes.
- Uso estricto de colimación salvaguardando de ser expuestas áreas que no son necesarias en el estudio.
- No realizar repeticiones en las adquisiciones de las imágenes.
- Realizar posicionamiento óptimos e inmobilizaciones del paciente para evitar las repeticiones.
- Asegurarse que las técnicas de dosis sean las más bajas posibles sin perder la calidad diagnóstica de las imágenes (ALARA).
- Utilizar protectores plomados para atenuar áreas más sensibles como por ejemplo las gónadas.
- Extender los estudios de control lo más que se pueda, sin poner en riesgo la salud del paciente.
- Posponer los estudios no críticos a edades más avanzadas.



Fuentes de ilustraciones: Libro Merril, Atlas de posiciones radiográficas y procedimientos radiológicas

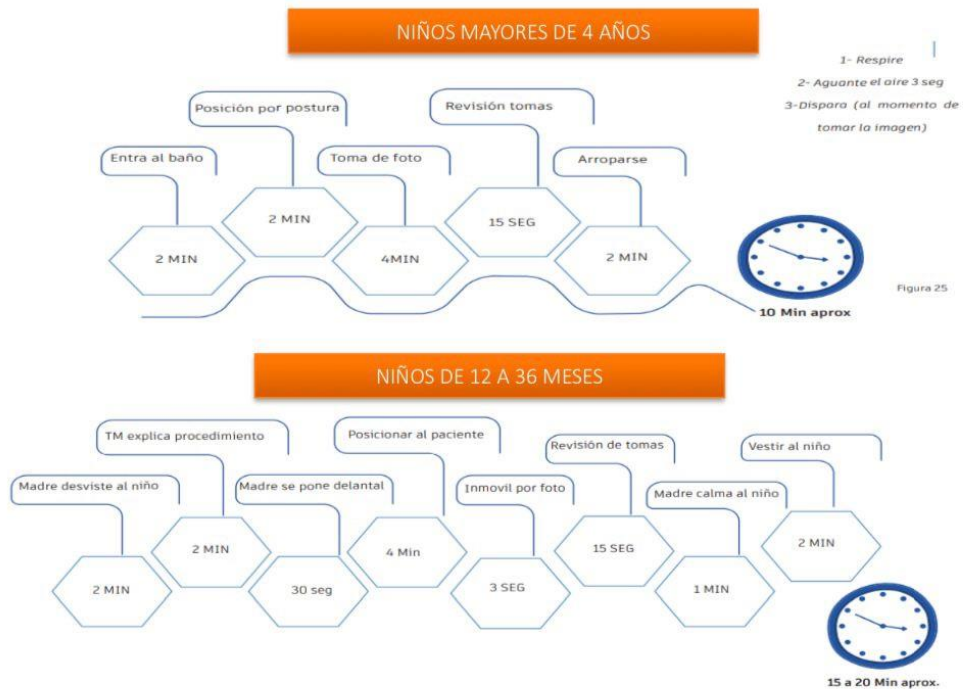
ESTRATEGIAS PARA LA OPTIMIZACIÓN DEL ESTUDIO

PREPARACIÓN DEL PACIENTE PREVIO A UN ESTUDIO DE RAYOS X SIMPLE.

1. El paciente debe tener ropa cómoda y holgada, de ser necesario se le proporciona una bata limpia reutilizable o desechable.
2. Se asegura que el paciente no tenga artículos o prendas metálicas u objetos de otros materiales que puedan crear interferencia en las adquisiciones.
3. Dependiendo el área a estudiar se podría solicitar que el paciente se presente al departamento en ayunas.
4. En el caso de niñas adolescentes consultar si no está embarazada, ya que las radiaciones ionizantes en los productos en etapa embrionaria pueden tener resultados nocivos muy grandes a considerar.
5. Preparación del paciente previo a un estudio de rayos x simple.
6. Dar la bienvenida al paciente y a los padres en la sala de espera con una sonrisa, agacharse para hablar con el niño a la altura de sus ojos. Tomarse un momento para presentarse a sí mismo y comprobar que se está tratando con el paciente correcto. Después, hay que explicar brevemente que va a hacer.

VERIFICACIÓN DE LOS DATOS

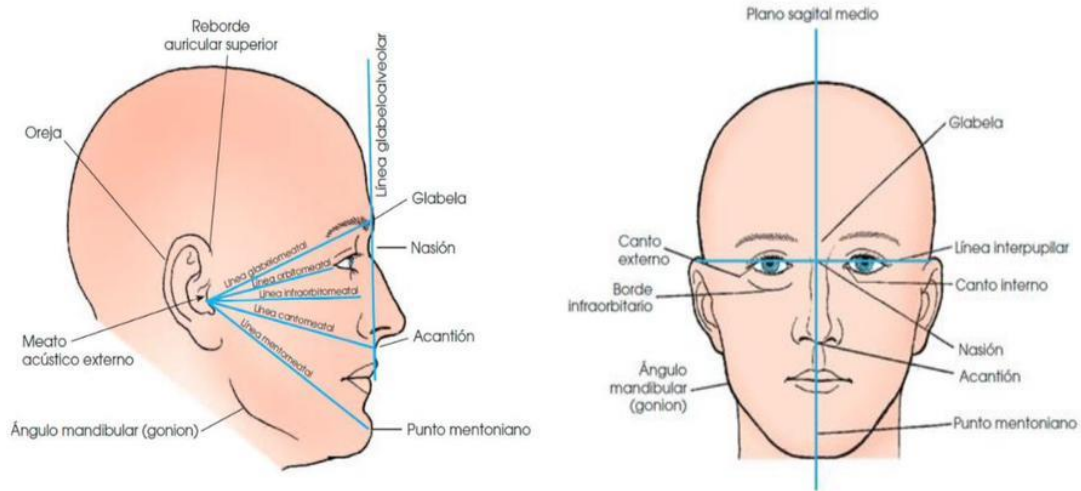
1. Información personal.
2. Fecha de nacimiento.
3. Número de cédula , seguro social. O pasaporte
4. Brazaletes de identificación (neonatos).





**POSICIONES Y
PROYECCIONES**
pEDIÁTRICAS

PUNTO DE REFERENCIAS DEL CRÁNEO



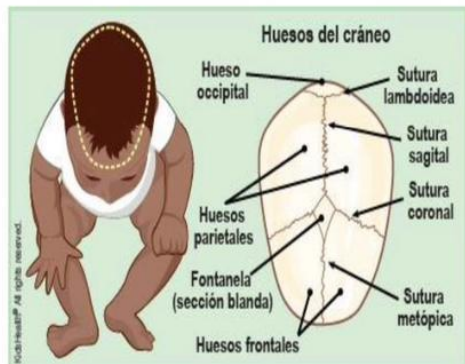Fuente de ilustración: rinfox.weebly

PSM	Plano sagital medio.
POM	Plano orbitomeatal.
LOM	Línea orbitomeatal.
LIOM	Línea infraorbitomeatal.
LIP	Línea Inter pupilar.
GLABELA	Está en la zona frontal entre las dos cejas.
NASION	En la base de la nariz.
ACANTION	Donde termina la nariz (debajo de la punta).
GONION	Es la curvatura o ángulo que forma la mandíbula inferior.
INION	Está en la curvatura de la zona occipital.
TRAGO	La punta externa de la oreja.
CAI	Canal auditivo interno
CAE	Canal auditivo externo.

ANATOMÍA DEL CRÁNEO

El cráneo neonatal, a diferencia del cráneo adulto, tiene líneas bien delimitadas entre los huesos que lo forman, estas son las famosas suturas craneales. Donde convergen estas suturas craneales, aparecen también las famosas fontanelas.

Las suturas y las fontanelas craneales son de vital importancia para el desarrollo óptimo del bebé, ya que permiten que tanto el cerebro como los huesos del cráneo, sigan creciendo hasta la edad adulta.



Fuente de ilustración: KidsHealthn

Sutura metópica. Se extiende desde la parte superior de la cabeza, pasando por el medio de la frente, hacia la nariz. Los 2 huesos frontales se unen en la sutura metópica.

Sutura coronal. Se extiende de una oreja a la otra. Cada hueso frontal se une al hueso parietal en la sutura coronal.

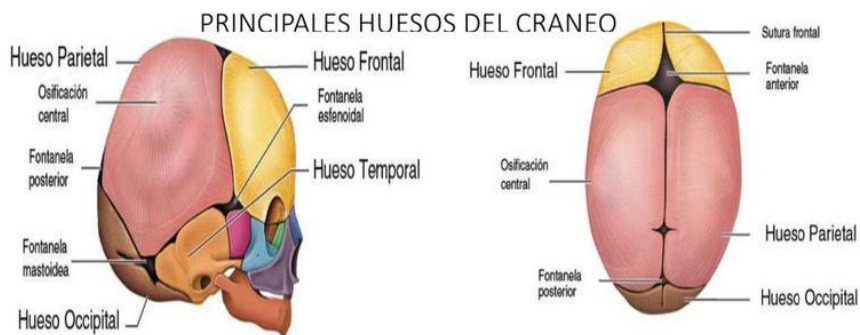
Sutura sagital. Se extiende desde la parte anterior hacia la parte posterior de la cabeza, pasando por el medio de la parte superior de la cabeza. Los 2 huesos parietales se unen en la sutura sagital.

Sutura lambdoidea. Se extiende por la parte posterior de la cabeza. Cada hueso parietal se une al hueso occipital en la sutura lambdoidea.

Hay dos fontanelas (espacio entre los huesos del cráneo de un bebé donde las suturas se cruzan) que están cubiertas por membranas fuertes que protegen los tejidos blandos subyacentes y el cerebro. Las fontanelas incluyen:

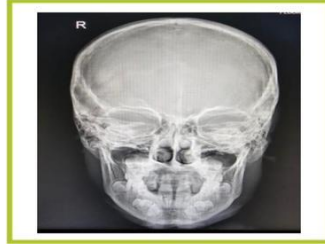Fontanela anterior (también denominada punto blando). Es la unión donde se encuentran los dos huesos frontales y los dos huesos parietales. La fontanela anterior permanece blanda hasta alrededor de los 18 meses a los 2 años de edad.

Fontanela posterior. Es la unión de los dos huesos parietales y el hueso occipital. Por lo general, la fontanela posterior se cierra primero, antes que la fontanela anterior, durante los primeros meses de vida.



Fuente de ilustraciones: FisisOnline

PROYECCIONES DE CRÁNEO



ANTEROPosterior

Posición: Paciente en decúbito supino o sentado.

El plano sagital del paciente paralelo y alineado con la línea media del RI. LIOM perpendicular a la RI.

Rayo central: Perpendicular entrando por la glabella, paralelo a la LOM.

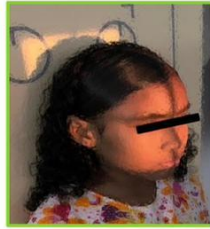Dist. Focal: 100cm o 40 plg.

Bucky: Bucky mural o mesa.

Chasis: Longitudinal.

L.H: LIOM.

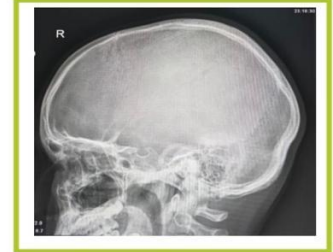L.V: Plano medio sagital del cráneo.



Fuentes de ilustraciones: Proporcionadas por el autor.

TÉCNICA	LACTANTE 0 MESES -1 AÑO	LACTANTE 1 - 3 AÑOS	PREESCOLAR 3-6 AÑOS	ESCOLAR 6-13 AÑOS
CRÁNEO	60 KV- 12 mAs	60/65 KV- 12 mAs	60/65KV- 12/16 mAs	65/70KV-12/16 mAs

PROYECCIONES DE CRÁNEO



Fuentes de ilustraciones: Proporcionadas por el autor.

LATERAL

Posición: Paciente en Decúbito prono.(Posición de nadador),

bipedestación o sentado, Colocar la cabeza en posición lateral real o pura, con el lado de interés más cerca del receptor de imagen y con el cuerpo del paciente tan oblicuo como sea necesario para su comodidad. Alinear el plano medio sagital paralelo al receptor de imagen, asegurando que no existe rotación ni inclinación, Ajustar el grado de flexión de la cabeza para que la LIOM quede paralela al eje transversal del Bucky.

Rayo central: Perpendicular entrado a 2 cm delante del CAE y 2cm por arriba del CAE.

Distancia focal: 100 cm o 40 plg.

Bucky: Bucky mural o de mesa.

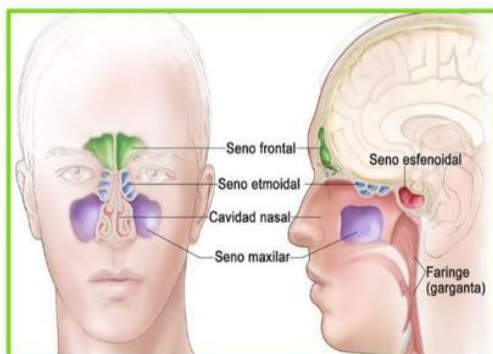
Chasis: Transversal.

L.H: 2CM por encima del CAE.

L.V: 2CM por delante del CAE.

TÉCNICA	LACTANTE 0 MESES -1 AÑO	LACTANTE 1 - 3 AÑOS	PREESCOLAR 3-6 AÑOS	ESCOLAR 6-13 AÑOS
CRÁNEO LAT.	55KV- 10 mAs	60/65 KV- 8/10 mAs	60/65 KV- 10/12 mAs	65 KV-10/12mAs

SENOS PARANASALES



Fuentes de ilustraciones: Instituto Nacional de Cáncer.

	<i>Aparición</i>	<i>Fin del desarrollo</i>
Seno etmoidal	Al nacer	12 años
Seno maxilar	0-2 años	12 años
Seno esfenoidal	2 años	15 años
Seno frontal	4-5 años	17 años

Fuentes de ilustraciones: Pediatría Integral.

Los senos paranasales son cavidades óseas llenas de aire ubicadas alrededor de la cavidad nasal. Su función principal es ayudar a circular el aire que entra y sale del sistema respiratorio, pero también reducir el peso del cráneo, producen moco para humedecer e impedir que la nariz se seque durante la inspiración. Todos los senos son pareados y bilaterales; algunos incluso son simétricos.

- Los senos maxilares
- Los senos frontales
- Los senos esfenoidales
- Los senos etmoidales

Desarrollo post natal de los senos paranasales:

Los senos maxilares están neumatizados al nacer, tienen un volumen de 2 ml a los 2 años, alcanzan unos 10 ml a los 9 años y finalizan su crecimiento a los 15 años.

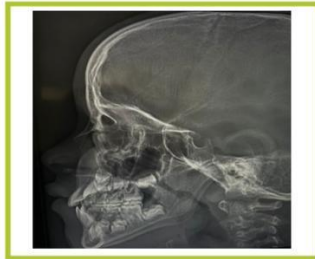Los senos maxilares tienen un pequeño tamaño en el momento del nacimiento. Desarrollo completo: inicio de dentición permanente.

Los senos etmoidales son visibles en el momento del nacimiento, crecen rápidamente hasta los 7 años y completan su crecimiento a los 15-16 años.

Los senos frontales crecen tan lentamente que no pueden identificarse anatómicamente antes del año. Tras el cuarto año comienzan a agrandarse y a los 6 años pueden identificarse radiológicamente en un 20 a un 30 % de los niños.

El seno esfenoidal. A los 7 años se ha extendido posteriormente hasta la silla turca y en un 85% de los pacientes de 8 años se observa en la TC que está neumatizado. Completa su crecimiento a los 15 años.

PROYECCIONES DE SPN



Fuentes de ilustraciones: Proporcionadas por el autor.

LATERAL

Posición: Colocar al paciente en bipedestación, sentado o decúbito prono [Posición de nadador].

Girar el cuerpo del paciente 45 grados desde la posición PA.

Ajustar la cabeza a la posición lateral de manera que la línea Inter pupilar quede perpendicular al plano.

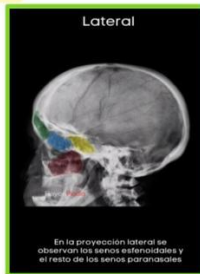
Ajustar el grado de flexión de la cabeza hasta colocar la LIOM paralela al eje transversal del estativo.

R.C.: Perpendicular entrando por un punto situado 1.5 o 2.5 cm por detrás del canto externo de la órbita.

Dist. Focal: 100Cm-40Plg.

Bucky: Si, Bucky mural o de mesa.

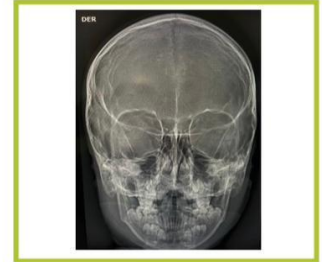Chasis: Longitudinal.



Fuentes de ilustraciones: RadioPedia.

TÉCNICA	LACTANTE 0 MESES -1 AÑO	LACTANTE 1 - 3 AÑOS	PREESCOLAR 3-6 AÑOS	ESCOLAR 6-13 AÑOS
SPN LATERAL	60 KV- 12mAs	60/65 KV- 12 mAs	60/65 KV- 12 mAs	70KV - 12/16 mAs

PROYECCIONES DE SPN



Fuentes de ilustraciones: Proporcionadas por el autor.

CADWELL

Posición: Colocar al paciente en bipedestación, sentado o decúbito supino.

Ambas manos del paciente a los lados de la cabeza como apoyo.

alinear el plano sagital del cuerpo con la línea media del chasis.

Colocar la nariz y la frente apoyados sobre el chasis.

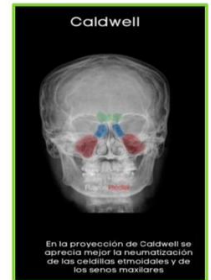LOM perpendicular. Flexionar el cuello, si es necesario, para alinear la LOM perpendicular al RI.

R.C.: 23 grados caudal saliendo por el punto de referencia Nasion.

Dist. Focal: 100Cm-40Plg

Bucky: Si, Bucky mural o de mesa.

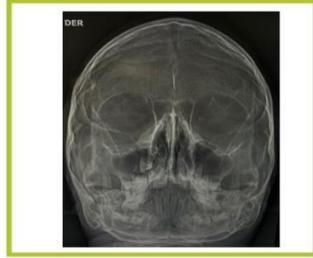
Chasis: Longitudinal.



Fuentes de ilustración: RadioPedia.

TÉCNICA	LACTANTE 0 MESES -1 AÑO	LACTANTE 1 - 3 AÑOS	PREESCOLAR 3-6 AÑOS	ESCOLAR 6-13 AÑOS
SPN CADWELL	60/65 KV- 12mAs	60/65 KV- 12mAs	60/65 KV- 12/16 mAs	70KV - 12/16 mAs

SENOS PARANASALES



Fuentes de ilustraciones: Proporcionadas por el autor.

WATERS

Posición: Colocar al paciente en bipedestación o sentado. Colocar manos del paciente en ambos lados de la cabeza como apoyo.

Alinear el plano sagital del cuerpo con la línea media del chasis.

Apoyar el mentón al chasis.

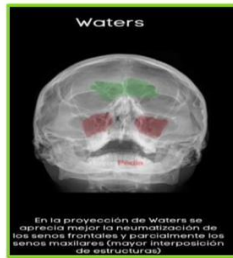
Ajustar la posición de la cabeza para que la LOM forme un ángulo de 37 grados con el plano de la placa.

R.C.: Perpendicular saliendo por el acantion.

Dist. Focal: 100cm-40PIg.

Bucky: Si, Bucky mural o de mesa.

Chasis: Longitudinal.



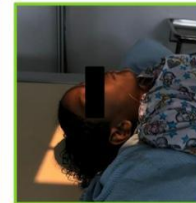
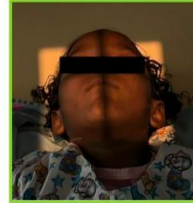Fuentes de ilustración: RadioPedia.

TÉCNICA	LACTANTE 0 MESES - 1 AÑO	LACTANTE 1 - 3 AÑOS	PREESCOLAR 3-6 AÑOS	ESCOLAR 6-13 AÑOS
SPN WATERS	60/65 KV- 12mAs	60/65 KV- 12mAs	60/65 KV- 12/16 mAs	70KV - 12/16 mAs

SENOS PARANASALES

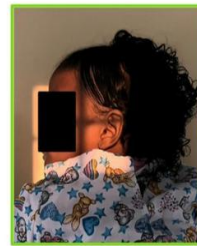PACIENTE EN DECÚBITO

WATERS



Posicionar al paciente en decúbito supino, alinear el plano sagital del cuerpo con la línea media del chasis. Hiperextensión de la cabeza y el mentón.
Ajustar la posición de la cabeza para que la LOM forme un ángulo de 37 grados con el plano de la placa.
R.C.: Perpendicular saliendo por el acantion.

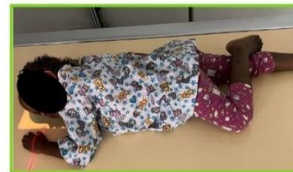LATERAL



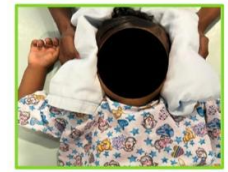Acostar al paciente en decúbito prono, ajustar la cabeza a la posición lateral de manera que la línea Inter pupilar quede perpendicular al plano.

Ajustar el grado de flexión de la cabeza hasta colocar la LIOM paralela al eje transversal del estativo.

R.C.: Perpendicular entrando por un punto situado 1.5 o 2.5 cm por detrás del canto externo de la órbita.



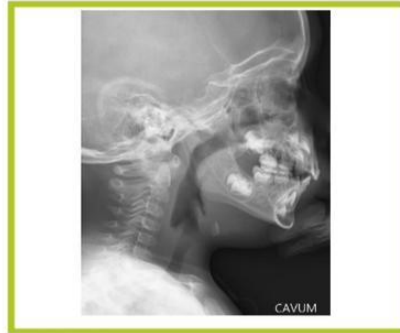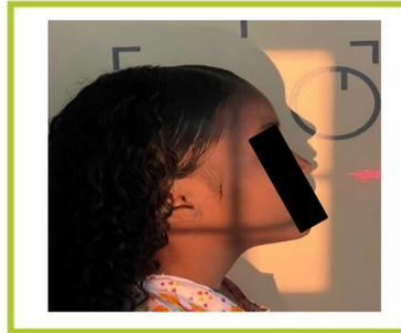
POSICIONAMIENTO DEL PACIENTE



MÉTODO DE INMOVILIZACIÓN DE LA CABEZA

Fuentes de ilustraciones: Proporcionadas por el autor.

CAVUM



Fuentes de ilustraciones: Proporcionadas por el autor.

LATERAL

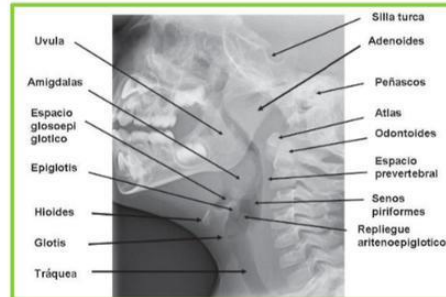
Posición: Paciente de pie o sentado, siempre posicionando a el lado izquierdo del cráneo que haga contacto con el chasis, boca cerrada y respirando por la nariz, la cabeza debe de estar en una posición neutral, alineada al plano horizontal de Frankfurt (línea imaginaria que va desde el borde inferior de la órbita al meato auditivo externo)

R.C.: Perpendicular a el chasis y al Plano de interés, el rayo central generalmente se posiciona a nivel del meato auditivo externo a unos 1.5 a 2 cm detrás del ojo.

Dist. Focal: 180 cm.

Bucky: Si, pared.


Chasis: Longitudinal.



Fuentes de ilustraciones: Sociedad canaria de pediatría. .

TÉCNICA	LACTANTE 0 MESES -1 AÑO	LACTANTE 1 - 3 AÑOS	PREESCOLAR 3-6 AÑOS	ESCOLAR 6-13 AÑOS
CAVUM	60/65 KV- 6mAs	60/65 KV- 6/8 mAs	65/70 KV - 8 mAs	65/70 KV - 8 mAs

PERFILOGRAMA



Fuentes de ilustraciones: Proporcionadas por el autor.

LATERAL

Posición: Paciente en bipedestación semiprono, decúbito prono o posición de nadador. Situar la cabeza en posición lateral.
 Alinear la cabeza para el plano medio sagital sea paralelo al plano del Bucky.
 Línea Inter pupilar perpendicular a la mesa.
 Ajustar el grado de flexión de la cabeza para que la LIOM quede paralela al eje transversal del Bucky.
R.C: Perpendicular en el puente nasal, 2 cm distal al nasión.
Dist. Focal: 100Cm-40Pulg.
Bucky: Sí, Bucky mural o Bucky de mesa.
Chasis: Longitudinal.

REALIZAR AMBAS LATERALES

TÉCNICA	LACTANTE 0 MESES -1 AÑO	LACTANTE 1 - 3 AÑOS	PREESCOLAR 3-6 AÑOS	ESCOLAR 6-13 AÑOS
PERFILOGRAMA L	60 KV- 12mAs	60/65 KV- 12 mAs	60/65 KV- 12 mAs	70KV - 12/16 mAs

PERFILOGRAMA



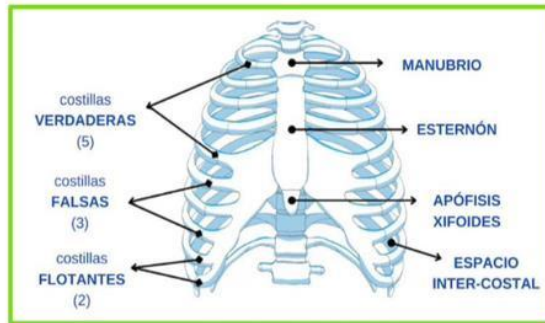
Fuentes de ilustraciones: Proporcionadas por el autor.

WATERS

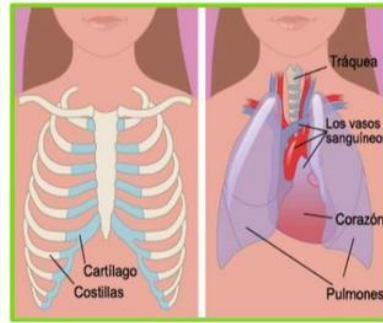
Posición: Paciente en bipedestación.
 Realizar una hiperextensión de la barbilla del paciente apoyándolo sobre el estativo.
 Alinear el plano sagital medio de manera que sea uno al plano de la placa en la línea media del Bucky de pared. Ajustar la cabeza de manera que la LOM forme un ángulo de 37 grados con el plano de la placa y apoyándose con ambas manos sobre el estativo.
R.C: Dirigido al plano de la placa para que salga por un punto equidistante entre el nasion y el acantion.
Dist. Focal: 100Cm-40Pulg.
Bucky: Bucky mural o de mesa.
Chasis: Longitudinal.

TÉCNICA	LACTANTE 0 MESES -1 AÑO	LACTANTE 1 - 3 AÑOS	PREESCOLAR 3-6 AÑOS	ESCOLAR 6-13 AÑOS
PERFILOGRAMA WATERS	60/65 KV- 12mAs	60/65 KV- 12mAs	60/65 KV- 12/16 mAs	70KV - 12/16 mAs

TÓRAX



Fuente de ilustración: UDocS.



Fuente de ilustración: Childrens Minesota.

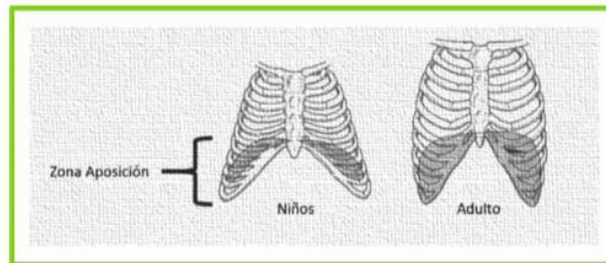
El tórax es la parte del esqueleto que protege a los pulmones y el corazón.

Principalmente, está formado por los huesos esternón, costillas y por la porción dorsal de la columna vertebral.

Así mismo, se encuentra adyacente a la clavícula que se articula con el esternón para formar la articulación esternoclavicular y así poder mantener tanto el tórax como al complejo articular del hombro.

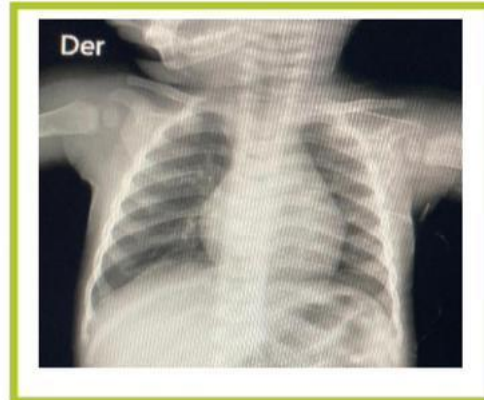Los 12 pares de costillas se unen por detrás gracias a la columna vertebral, donde las vértebras dorsales las sostienen en su sitio. Los primeros siete pares de costillas se unen por delante al esternón, un hueso muy fuerte y robusto ubicado en el centro del pecho que mantiene esas costillas en su sitio. Los demás pares de costillas no están unidos directamente al esternón. Los siguientes tres pares de costillas están unidos a las costillas superiores mediante cartilago.

Los últimos dos pares de costillas se conocen como las costillas flotantes, porque no están conectadas al esternón ni a las costillas superiores mediante cartilago. Además, por dentro se encuentra una zona conocida como mediastino que es la que contiene como tal a los pulmones.



Fuente de ilustración: sciencedirect.

TÓRAX AP



Fuentes de ilustraciones: Proporcionadas por el autor.

ANTEROPOSTERIOR

Posición: Paciente en bipedestación o decúbito supino

Alinear el plano sagital medio sobre el chasis. Colocar el borde superior del chasis 5cm por encima de los hombros. Extender el mentón. Colocar ambas manos en las caderas.

Mover hacia adelante los hombros y los codos, lo más pegados al estativo posible, para despejar las escapulas del campo pulmonar. En caso de ser paciente en decúbito supino sujetar ambos brazos del niño hacia arriba con ayuda de un familiar.

R.C: A nivel de la T7 o ángulo inferior de la escapula a nivel de la apófisis xifoides.

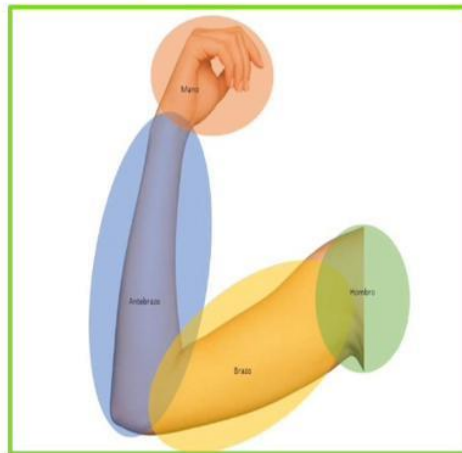
Dist. Focal: 180 cm – 72 plg.

Bucky: Si o fuera de Bucky en bebés de menor grosor corporal.

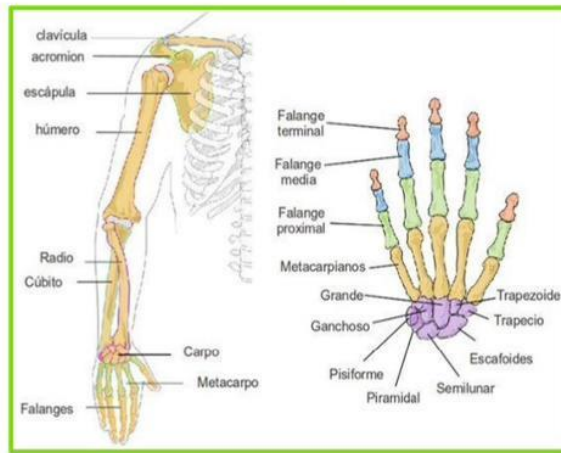
Chasis: Longitudinal.

TÉCNICA	LACTANTE 0 MESES -1 AÑO	LACTANTE 1 – 3 AÑOS	PREESCOLAR 3-6 AÑOS	ESCOLAR 6-13 AÑOS
TÓRAX	65 KV – 1.6/2 mAs	75 KV – 2/3 mAs	75 KV – 2/3 mAs	80 KV – 3 mAs

MIEMBROS SUPERIORES



Fuente de ilustración: ecosistema.buap.



Fuente de ilustración: Pinterest.

El miembro superior, es una intrincada estructura bilateral, se despliega desde la cintura escapular hasta los dedos. Inicia en la cintura escapular, integrada por los huesos de la escápula y la clavícula, que se une al tronco y proporciona apoyo al miembro.

El brazo, el segmento más proximal, contiene el húmero, un hueso largo que vincula la escápula con los huesos del antebrazo, el radio y la ulna, igualmente largos, lo que posibilita los movimientos en la articulación del codo.

La muñeca, compuesta por ocho huesos cortos, constituye una articulación compleja que conduce a la mano, formada por los metacarpos y las falanges.

Los huesos de la mano humana son veintisiete y se dividen en tres categorías: carpo, metacarpo y huesos digitales o falanges de la mano.


Carpianos: escafoides, semilunar, piramidal, pisiforme, trapecio, trapezoide, hueso grande y hueso ganchoso.

Metacarpianos: Hay 5 huesos metacarpianos correspondientes a cada uno de los dedos.

Falanges: Los dedos 2–5 tienen 3 falanges: proximal, media y distal.

El 1er dedo o pulgar solo tiene 2 falanges: proximal y distal.

MANO



Fuentes de ilustraciones: Proporcionadas por el autor.

POSTEROANTERIOR

Posición Paciente sentado al extremo de la mesa con el brazo y antebrazo flexionados formando un ángulo de 90°.

Colocar toda la extremidad superior en el mismo plano horizontal del chasis en posición Dedos moderadamente separados.

Rayo central: Perpendicular a la 3 articulación metacarpofalángica.

Dist. Focal: 40 plg o 100 cm

Bucky: No.


Chasis: Transversal.

L.V.: En el sentido del tercer dedo.

L.H: En la articulación metacarpofalángica del tercer dedo.

TÉCNICA	LACTANTE 0 MESES -1 AÑO	LACTANTE 1 - 3 AÑOS	PREESCOLAR 3-6 AÑOS	ESCOLAR 6-13 AÑOS
MANO	44 KV - 3 mAs	44/46 KV - 3 mAs	45/50KV - 3.2/3.6 mAs	45/50KV - 3.2/3.6 mAs

MANO



Fuentes de ilustraciones: Proporcionadas por el autor.

OBLICUA

Posición Paciente sentado al extremo de la mesa con el brazo y antebrazo flexionados formando un ángulo de 90°.

Alinear el eje longitudinal de la mano con el eje longitudinal del chasis.

Colocar la mano en pronación sobre el chasis.

Oblicuar la mano en 45 grados con rotación lateral, con los dedos levemente separados.

Rayo central: Perpendicular a la 3 articulación metacarpofalángica.

Dist. Focal: 40 plg o 100 cm.

Bucky: No.

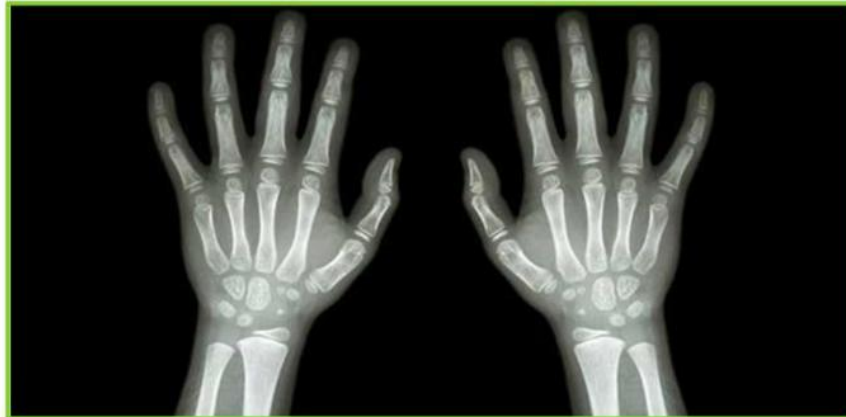Chasis: Transversal.

L.V.: En el sentido del tercer dedo.

L.H: En la articulación metacarpofalángica del tercer dedo.

TÉCNICA	LACTANTE 0 MESES -1 AÑO	LACTANTE 1 - 3 AÑOS	PREESCOLAR 3-6 AÑOS	ESCOLAR 6-13 AÑOS
MANO	44 KV - 3 mAs	44/46 KV - 3 mAs	45/50KV - 3.2/3.6 mAs	45/50KV - 3.2/3.6 mAs

EDAD ÓSEA



Fuente de ilustración: ClikiSalud.

El estudio de la edad ósea les permite a los médicos calcular la madurez del sistema esquelético de un niño, nos informa sobre el desarrollo de los huesos en un momento concreto. No tiene que ser igual a la edad real (cronológica). Puede estar adelantada, retrasada o como su edad (acorde).







Cuando comparamos la edad ósea con la edad real podemos saber cuánto tiempo nos queda por crecer. Si hay una diferencia de más de un año, puede ser que haya un problema en el crecimiento.

Los huesos de la radiografía se comparan con imágenes radiográficas de un atlas estándar del desarrollo óseo, que está basado en datos de una gran cantidad de otros niños de la misma edad y el mismo sexo. La edad ósea se mide en años.

Los huesos de los niños, como los de los dedos y la muñeca, tienen "zonas de crecimiento" en cada extremo, que reciben el nombre de "placas de crecimiento". Estas placas están formadas por células especiales que son responsables del crecimiento longitudinal de los huesos.

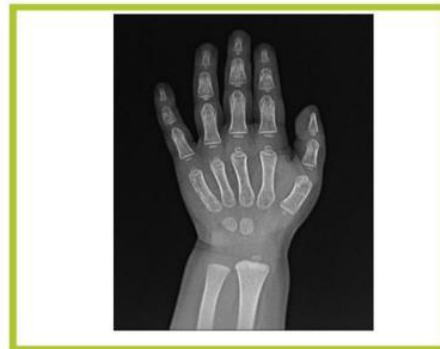
La edad ósea se puede usar para predecir lo siguiente:

- Durante el tiempo ¿cuánto crecerá un niño?
- en qué momento un niño entrará en la pubertad
- ¿Cuál será la estatura final de un niño?
- Problemas de altura.
- Enfermedades crónicas.

	<p>Recién nacidos</p> <ul style="list-style-type: none"> • Mujeres: desde el nacimiento hasta los 10 meses. • Hombres: desde el nacimiento hasta los 14 meses. <p>Durante la infancia, se basa principalmente en la presencia o ausencia de osificación del hueso grande, el ganchoso y la epífisis distal del radio.</p>
	<p>Bebes</p> <ul style="list-style-type: none"> • Mujeres: 10 meses a 2 años. • Hombres: 14 meses a 3 años. <p>Los centros de osificación de las epífisis de todas las falanges y metacarpianos se vuelven reconocibles durante esta etapa, generalmente en el dedo medio primero y el quinto dedo al final.</p>
	<p>Niños</p> <ul style="list-style-type: none"> • Mujeres: 2 años a 7 años. • Hombres: 3 años a 9 años. <p>Las evaluaciones de la madurez esquelética en niños prepúberes se basan principalmente en el tamaño epifisario de las falanges en relación con las metáfisis adyacentes. Durante esta etapa de desarrollo, los centros de osificación de las epífisis aumentan de ancho y grosor y eventualmente asumen un diámetro transversal tan ancho como las metáfisis.</p>
	<p>Adolescentes chicos</p> <ul style="list-style-type: none"> • Mujeres: de 7 a 13 años. • Hombres: de 9 a 14 años. <p>Como en los niños prepúberes, las evaluaciones de la madurez esquelética en la pubertad temprana y media también se basan en el tamaño de las epífisis en las falanges distales (primera) y las falanges medias (segunda).</p>
	<p>Adolescentes grandes</p> <ul style="list-style-type: none"> • Mujeres: 13 años a 15 años. • Hombres: 14 años a 16 años. <p>Las evaluaciones de la madurez esquelética en esta etapa se basan principalmente en el grado de fusión epifisaria de las falanges distales. La fusión de las epífisis con las metáfisis en los huesos largos de la mano tiende a ocurrir en un patrón característico ordenado, como sigue: 1) Fusión de las falanges distales; 2) Fusión de los metacarpianos; 3) Fusión de las falanges proximales; y, 4) Fusión de las falanges medias. Dado que todos los huesos del carpo han alcanzado ahora su forma adulta temprana, tienen menos valor para determinarla.</p>
	<p>Jóvenes</p> <ul style="list-style-type: none"> • Mujeres: 15 a 17 años • Hombres: 17 a 19 años <p>En esta etapa, todos los carpianos, metacarpianos y falanges están completamente desarrollados, sus fisis están cerradas y las evaluaciones de la madurez esquelética se basan en el grado de fusión epifisaria del cúbito y radio.</p>

Fuente de ilustración: Centro Sequoia

EDAD ÓSEA



Fuentes de ilustraciones: Proporcionadas por el autor.

POSTEROANTERIOR

Posición Paciente sentado al extremo de la mesa con el brazo y antebrazo flexionados formando un ángulo de 90°.

Colocar toda la extremidad superior en el mismo plano horizontal del chasis en posición. Dedos moderadamente separados.

Rayo central: Perpendicular a la 3ª articulación metacarpofalángica.

Dist. Focal: 40 plg o 100 cm

Bucky: No.

Chasis: Transversal.

L.V.: En el sentido del tercer dedo.


L.H.: En la articulación metacarpofalángica del tercer dedo.

NOTA:

SE DEBE TOMAR RADIOGRAFÍA DE LA MANO MENOS DOMINANTE DEL PACIENTE.

TÉCNICA	LACTANTE 0 MESES -1 AÑO	LACTANTE 1 - 3 AÑOS	PREESCOLAR 3-6 AÑOS	ESCOLAR 6-13 AÑOS
MANO	44 KV - 3 mAs	44/46 KV - 3 mAs	45/50KV - 3.2/3.6 mAs	45/50KV - 3.2/3.6 mAs

MUÑECA



Fuentes de ilustraciones: Proporcionadas por el autor.

POSTEROANTERIOR

Posición: Paciente sentado al extremo de la mesa con el brazo y antebrazo flexionados formando un ángulo de 90°. Colocar toda la extremidad superior en el mismo plano horizontal del chasis en posición.

Alinear el eje longitudinal de la mano y antebrazo, con el eje longitudinal del chasis. Colocar la mano en pronación sobre el chasis y Extender los dedos.

Rayo central: Perpendicular al centro de la articulación de la muñeca.

Dist. Focal: 40 plg o 100 cm

Bucky: No.

Chasis: Transversal.

L.H: Plano sagital del brazo y de la muñeca, dividiendo en derecho e izquierdo.

L.V: Pliegue de la articulación.

TÉCNICA	LACTANTE 0 MESES -1 AÑO	LACTANTE 1 - 3 AÑOS	PREESCOLAR 3-6 AÑOS	ESCOLAR 6-13 AÑOS
MUÑECA	44 KV - 3 mAs	44/46 KV - 3 mAs	46/48 KV - 3/5 mAs	46/48 KV - 4/5 mAs

MUÑECA



Fuentes de ilustraciones: Proporcionadas por el autor.

LATERAL

Posición: Paciente sentado al costado de la mesa.

Colocar toda la extremidad superior en el mismo plano horizontal del chasis en posición. Flexionar el codo 90 grados, Alinear el eje longitudinal de la mano y antebrazo, con el eje longitudinal del chasis. Colocar la mano en posición lateral con el pulgar hacia arriba.

Rayo central: Perpendicular al centro de la articulación de la muñeca.

Dist. Focal: 40 plg. o 100 cm

Bucky: No.

Chasis: Transversal.

L.H: En coronal del antebrazo y de la muñeca, dividiendo en anterior y posterior.

L.V: En el pliegue de la articulación de la muñeca.

TÉCNICA	LACTANTE 0 MESES -1 AÑO	LACTANTE 1 - 3 AÑOS	PREESCOLAR 3-6 AÑOS	ESCOLAR 6-13 AÑOS
MUÑECA	44 KV - 3 mAs	44/46 KV - 3 mAs	46/48 KV - 3/5 mAs	46/48 KV - 4/5 mAs

ANTEBRAZO



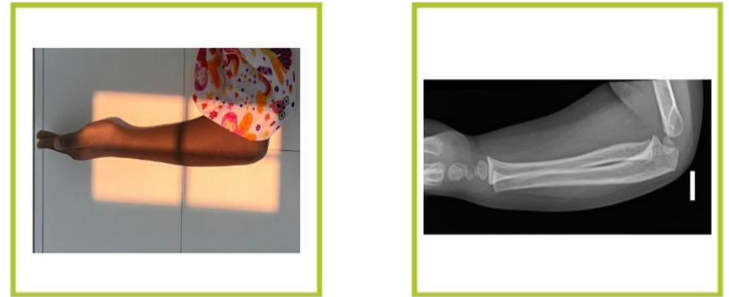Fuentes de ilustraciones: Proporcionadas por el autor.

ANTEROPOSTERIOR

Posición: Paciente sentado al extremo de la mesa.
Colocar toda la extremidad superior en el mismo plano horizontal del chasis en posición supina.
Codo extendido.
Eje longitudinal del antebrazo alineado con eje longitudinal del chasis
Rayo central: Perpendicular al centro del antebrazo.
Dist. Focal: 40 plg. o 100 cm
Bucky: No.
Chasis: Longitudinal.
L.H: En el centro de la división del antebrazo en proximal y distal.
L.V: Separando sagittalmente el antebrazo dividiéndolo en derecho e izquierdo.

TÉCNICA	LACTANTE 0 MESES -1 AÑO	LACTANTE 1 - 3 AÑOS	PREESCOLAR 3-6 AÑOS	ESCOLAR 6-13 AÑOS
ANTEBRAZO	46 KV - 4 mAs	44/46 KV - 3/5 mAs	45/50KV - 3.2/3.6 mAs	55 KV - 5 mAs

ANTEBRAZO



Fuentes de ilustraciones: Proporcionadas por el autor.

LATERAL

Posición: Paciente sentado al extremo de la mesa.
Colocar toda la extremidad superior en el mismo plano horizontal del chasis en posición. Flexionar el codo 90 grados.
Colocar mano en posición lateral (pulgarc hacia arriba).
Rayo central: Perpendicular al centro del antebrazo.
Dist. Focal: 40 plg o 100 cm
Bucky: No.
Chasis: Longitudinal.
L.H: En coronal del antebrazo dividiéndolo en anterior y posterior.
L.V: En el centro de la división del antebrazo en proximal y distal.

TÉCNICA	LACTANTE 0 MESES -1 AÑO	LACTANTE 1 - 3 AÑOS	PREESCOLAR 3-6 AÑOS	ESCOLAR 6-13 AÑOS
ANTEBRAZO	46 KV - 4 mAs	44/46 KV - 3/5 mAs	45/50KV - 3.2/3.6 mAs	55 KV - 5 mAs

CODO




Fuentes de ilustraciones: Proporcionadas por el autor.

ANTEROPSTERIOR

Posición: Paciente sentado al extremo de la mesa.
Colocar toda la extremidad superior en el mismo plano horizontal del chasis en posición supina. El codo debe estar totalmente extendido.
Alinear el eje longitudinal del chasis con el eje longitudinal del brazo y antebrazo.
R.C: Perpendicular en el RI, dirigido a la zona media de la articulación del codo.
Dist. Focal: 100Cm-40Plg
Bucky: No.
Chasis: Longitudinal.
L.H: En el pliegue de la articulación del codo.
L.V: En sagital del brazo, dividiendo en derecho e izquierdo.

TÉCNICA	LACTANTE 0 MESES -1 AÑO	LACTANTE 1 - 3 AÑOS	PREESCOLAR 3-6 AÑOS	ESCOLAR 6-13 AÑOS
CODO	44 KV - 3 mAs	44/46 KV - 3/5 mAs	44/46 KV - 3/5 mAs	50 KV - 4 mAs

CODO




Fuentes de ilustraciones: Proporcionadas por el autor.

LATERAL

Posición: Paciente sentado al extremo de la mesa.
Colocar toda la extremidad superior en el mismo plano horizontal del chasis.
Flexionar el codo en 90°, el hueso humero debe estar en forma vertical y el antebrazo en su forma horizontal, la muñeca del paciente debe estar en una posición lateral.
R.C: Perpendicular al RI, dirigido a la zona media de la articulación del codo
Dist. Focal: 100Cm-40Pulg
Bucky: No.
Chasis: Transversal.
L.H: En coronal del antebrazo, dividiendo en anterior y posterior
L.V: En el pliegue cutáneo interno de la articulación del codo.

TÉCNICA	LACTANTE 0 MESES -1 AÑO	LACTANTE 1 - 3 AÑOS	PREESCOLAR 3-6 AÑOS	ESCOLAR 6-13 AÑOS
CODO LATERAL	44 KV - 3 mAs	44/46 KV - 3/5 mAs	44/46 KV - 3/5 mAs	50 KV - 4 mAs

HUMERO



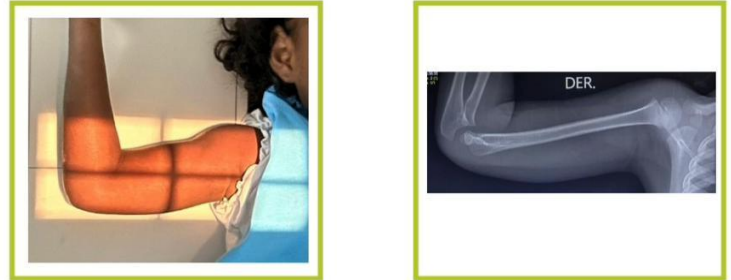Fuentes de ilustraciones: Proporcionadas por el autor.

ANTEROPOSTERIOR

Posición: Paciente bipedestación en el estativo.
Colocar el brazo en el centro del estativo.
Posición supina de la mano, abduciendo el brazo.
Articulación del codo lo más extendida posible.
R.C.: Perpendicular al receptor de imagen, dirigido al punto medio del húmero
Dist. Focal: 100 cm - 40 plg
Bucky: Dentro o fuera de Bucky en bebés de menor grosor corporal.
Chasis: Longitudinal.
L.H.: En el punto medio de la división del brazo en proximal y distal.
L.V.: En el plano sagital del brazo, dividiendo en derecho e izquierdo.

TÉCNICA	LACTANTE 0 MESES - 1 AÑO	LACTANTE 1 - 3 AÑOS	PREESCOLAR 3-6 AÑOS	ESCOLAR 6-13 AÑOS
HUMERO	60 KV - 8 mAs	60 KV - 8/10 mAs	60 KV - 8/10 mAs	60/65KV - 12/16 mAs

HUMERO



Fuentes de ilustraciones: Proporcionadas por el autor.

LATERAL

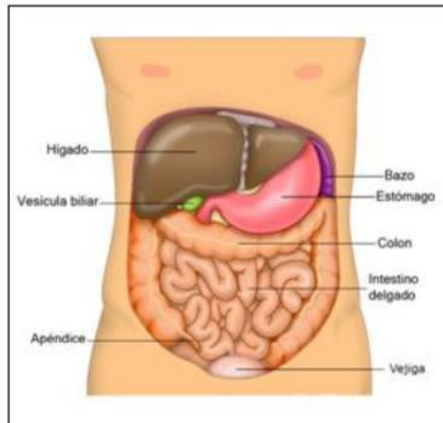
Posición: Paciente bipedestación en el estativo.
Colocar el brazo en el centro del estativo.
Flexionar el codo en un ángulo de 90° con el antebrazo apuntando hacia arriba formando una L.
R.C.: Perpendicular dirigido al punto medio del húmero.
Dist. F.: 100 cm (40plg).
Bucky: Dentro o fuera de Bucky en bebés de menor grosor corporal.
Chasis: Longitudinal.
L.H.: En el plano coronal medial, dividiendo en anterior y posterior.
L.V.: En el punto medio de la división del brazo en proximal y distal.



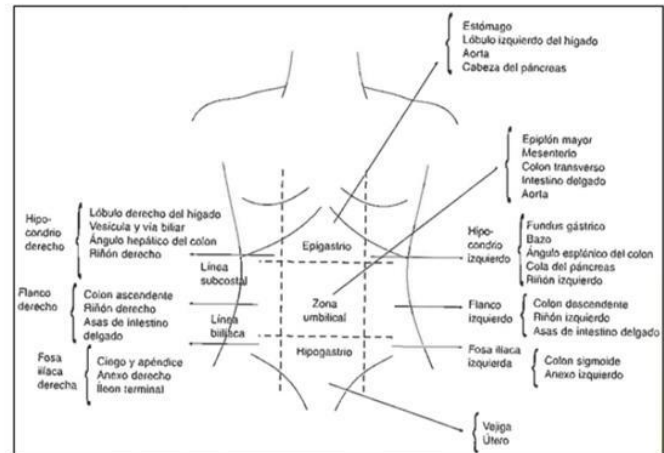
EN CASO DEL PACIENTE NO PUEDA FLEXIONAR EL BRAZO EN FORMA DE L, DEBIDO A UNA LESIÓN COLOCAR EL BRAZO EN EL ESTATIVO EN FORMA DE L INVERSA.

TÉCNICA	LACTANTE 0 MESES - 1 AÑO	LACTANTE 1 - 3 AÑOS	PREESCOLAR 3-6 AÑOS	ESCOLAR 6-13 AÑOS
HUMERO	60 KV - 8 mAs	60 KV - 8/10 mAs	60 KV - 8/10 mAs	60/65KV - 12/16 mAs

ABDOMEN



Fuente de ilustración: Wikipedia.



Fuente de ilustración: Síntesis de conocimiento.

El abdomen es la parte del tronco que se encuentra limitada en su parte superior por el diafragma e inferiormente por la apertura pélvica superior (entrada a la pelvis). La localización o n de los órganos o de un área anatómica puede describirse dividiendo el abdomen de acuerdo con uno de estos dos m é todos: los cuatro cuadrantes o las nueve regiones.

Cuadrantes:

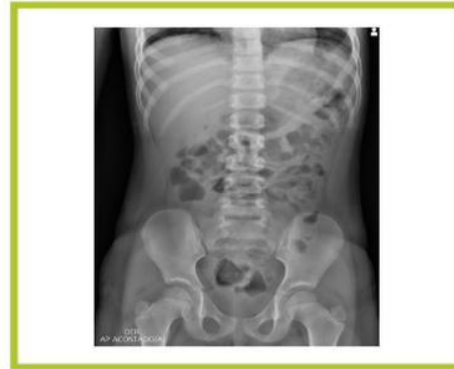Se divide a menudo el abdomen en cuatro divisiones clínicas denominadas cuadrantes. A los cuadrantes se los denomina de la siguiente forma:

- Cuadrante superior derecho (CSD)
- Cuadrante inferior derecho (CID)
- Cuadrante superior izquierdo (CSI)
- Cuadrante inferior izquierdo (CII)

Regiones

Algunos anatomistas dividen el abdomen en nueve regiones utilizando cuatro planos. Estas divisiones anatómicas no se utilizan con tanta frecuencia como los cuadrantes en la práctica clínica. Las nueve regiones corporales, divididas en tres grupos, se denominan como sigue:

ABDOMEN



Fuentes de ilustraciones: Proporcionadas por el autor.

ANTEROPOSTERIOR

Posición: Paciente en decúbito supino.

El plano sagital del paciente queda paralelo y alineado con la línea media de la mesa.

Extender piernas y brazos a los lados separados del abdomen.

R.C: El rayo central perpendicular a nivel de la cresta iliaca proyectándolo en el espacio intervertebral de

L-4 y L-5.

Dist. Focal: 100 cm o 40plg.

Bucky: Dentro o fuera de Bucky en bebes de menor grosor corporal.

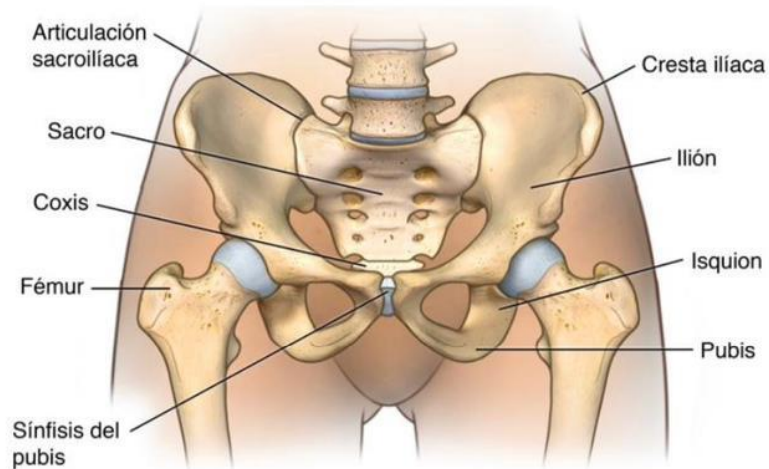
Chasis: Longitudinal.

L.H: A nivel de la cresta iliaca.

L.V: Separar sagitalmente al paciente dividiéndolo en derecho e izquierdo.

TÉCNICA	LACTANTE 0 MESES -1 AÑO	LACTANTE 1 - 3 AÑOS	PREESCOLAR 3-6 AÑOS	ESCOLAR 6-13 AÑOS
ABDOMEN	60 KV - 8/10 mAs	65/70 KV - 10/12 mAs	65/70 KV - 10/12 mAs	65-70 KV - 14/20 mAs

PELVIS



Fuente de ilustración: Stanford Medicine Childres Health

La pelvis consta de cuatro huesos: los dos huesos coxales, el sacro y el cóccix. Sin embargo, la cintura pelviana la componen los dos huesos coxales.

Al hueso de la cadera se le conoce a menudo como hueso coxal, y algunos textos continúan denominándolo el hueso innominado. El término de más amplio uso es el hueso coxal.

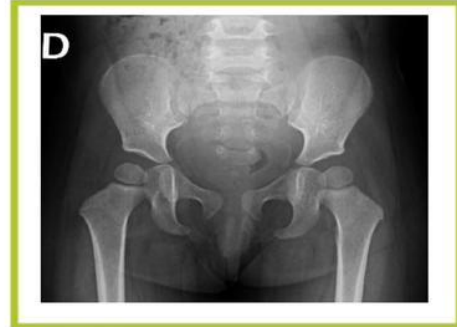El hueso coxal consta de ilion, pubis e isquion. Estos tres huesos se unen entre sí para formar el acetábulo, una cuenca en forma de copa donde se aloja la cabeza del fémur.

El ilion, el pubis y el isquion están separados por cartílago durante la juventud, pero se fusionan en un solo hueso durante la edad adulta.

- El ilion se extiende superior a la articulación coxofemoral, por tal motivo, comprende la porción superior del acetábulo.
- El isquion es la porción posteroinferior del hueso coxal, por lo que encaja en el tercio posteroinferior del acetábulo.
- El pubis conforma el tercio anteroinferior del acetábulo y es la porción anteroinferior del hueso que se articula con el hueso coxal contralateral.

El ilion, también conocido como hueso ilíaco, tiene forma de hoja y se ubica en la porción superior de la articulación coxofemoral. Este hueso está constituido por dos porciones principales: el cuerpo y el ala del ilion. El cuerpo del ilion es una porción más pequeña, localizada hacia inferior, que contribuye a la formación del acetábulo.

PELVIS



Fuentes de ilustraciones: Proporcionadas por el autor.

ANTEROPSTERIOR

Posición: Paciente decúbito supino con ambas piernas extendidas asegurado que la pelvis no esté rotada.

Alinear el plano medio sagital con línea media de la mesa.

Rotar internamente ambos pies en 15° -20°.

R.C: Perpendicular 2 dedos sobre el pubis.

Asegurarse que el borde superior de chasis incluya cresta iliaca.

Dist. F: 40plg o 100 cm.

Bucky: Dentro o fuera de Bucky en bebes de menor grosor corporal.

Chasis: Transversal.

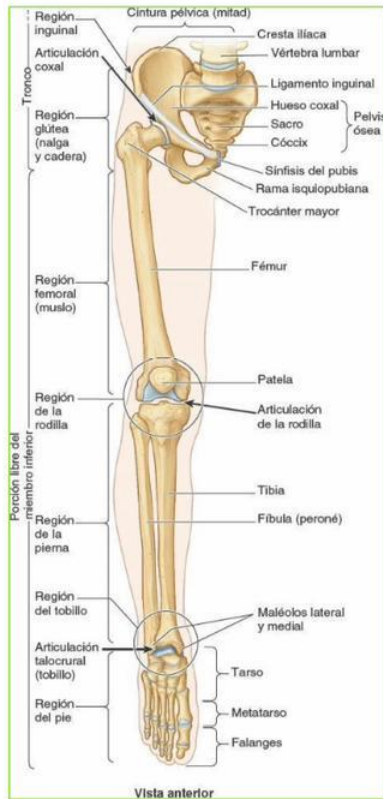
L.H: 2Cm por debajo de la cresta iliaca.

L.V: Dividendo del cuerpo en derecha e izquierda.

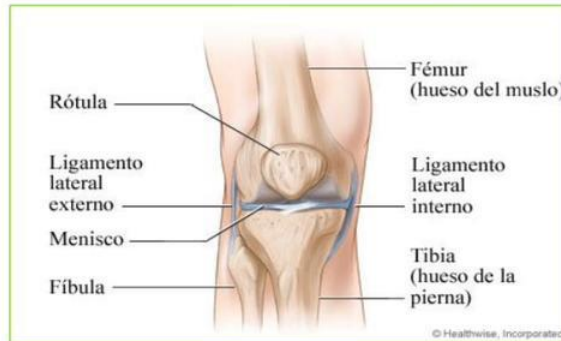
Usando como referencia apófisis xifoidea.

TÉCNICA	LACTANTE 0 MESES -1 AÑO	LACTANTE 1 - 3 AÑOS	PREESCOLAR 3-6 AÑOS	ESCOLAR 6-13 AÑOS
PELVIS	60 KV - 10/14mAs	65 KV - 10/16 mAs	65 KV - 10/16 mAs	65 KV - 12/16 mAs

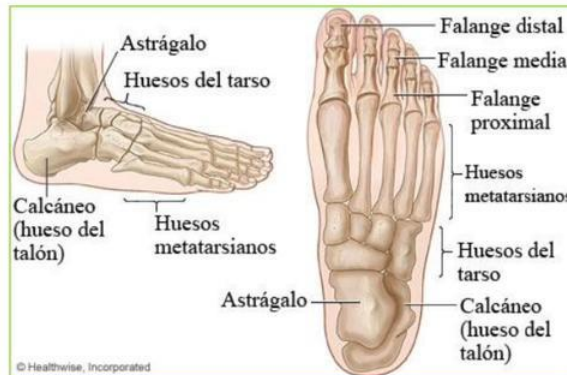EXTREMIDADES INFERIORES



Fuente de ilustración: Enfermería top.



Fuente de ilustración: Cigna Healthcare



Fuente de ilustración: Cigna Healthcare

El fémur forma el muslo; la tibia y el peroné, la pierna. Los huesos del tarso componen el tobillo; los del metatarso, el pie; y las falanges forman los dedos. La cadera, compuesta por dos coxales y las últimas vértebras de la columna, une las extremidades inferiores al tronco. Cada coxal está formado por tres huesos: el ilion, el isquion y el pubis.

Los cóndilos del fémur se articulan con los cóndilos tibiales para formar la articulación de la rodilla. El peroné no contribuye a la articulación de la rodilla.

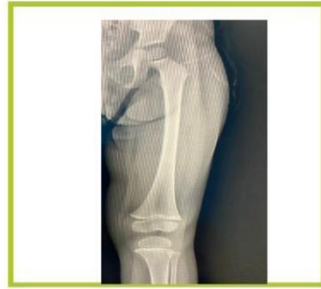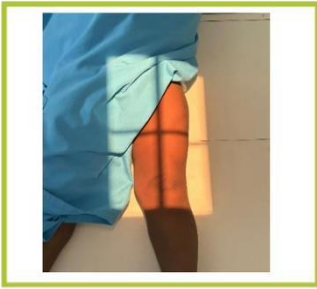
La tibia y el peroné están interconectados a través de las articulaciones tibiofibulares superior e inferior y la membrana interósea, pero se produce poco movimiento entre ellos.

Distalmente, la tibia y el peroné se articulan con el astrágalo para formar la articulación del tobillo.

Tanto la articulación de la rodilla como la del tobillo son articulaciones sinoviales de tipo bisagra, que permiten movimientos de flexión y extensión.

El pie consta de siete huesos tarsianos, cinco metatarsianos y falanges. Varias articulaciones pequeñas de los pies incluyen las articulaciones intertarsianas, tarsometatarsianas, metatarsofalángeas e interfalángeas.

FÉMUR



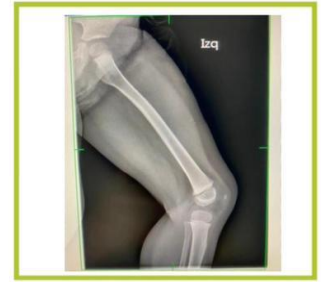Fuentes de ilustraciones: Proporcionadas por el autor.

ANTEROPOSTERIOR

Posición: Colocar al paciente en decúbito supino.
 Extender ambas piernas asegurando que la pelvis no esté rotada.
 Alinear el eje longitudinal del muslo con el eje longitudinal de la mesa.
 Rotar 15 grados la pierna internamente.
R.C: Perpendicular al punto medio del fémur.
Dist. Focal: 40 plg -100 cm.
Bucky: Dentro o fuera de Bucky en bebés de menor grosor corporal.
Chasis: Longitudinal.
L.H: En la diáfisis del fémur dividiendo en superior e inferior.
L.V: En sagital dividiendo en derecho e izquierdo.

TÉCNICA	LACTANTE 0 MESES -1 AÑO	LACTANTE 1 - 3 AÑOS	PREESCOLAR 3-6 AÑOS	ESCOLAR 6-13 AÑOS
FÉMUR	55 KV - 8/10 mAs	55/60 KV - 10/12 mAs	60 KV - 15 mAs	45/50 KV - 4/5 mAs

FÉMUR




Fuentes de ilustraciones: Proporcionadas por el autor.

LATERAL

Posición: Colocar al paciente en decúbito lateral sobre el lado a ser radiografiado.
 Alinear el eje longitudinal del muslo con el eje central de la mesa.
R.C: perpendicular incidiendo en el medio de la diáfisis del fémur.
Dist. Focal: 40 plg -100 cm.
Bucky: Dentro o fuera de Bucky en bebés de menor grosor corporal.
Chasis: Longitudinal.
L.H: En la diáfisis del fémur dividiendo en superior e inferior.
L.V: En sagital dividiendo en derecha e izquierda.

TÉCNICA	LACTANTE 0 MESES -1 AÑO	LACTANTE 1 - 3 AÑOS	PREESCOLAR 3-6 AÑOS	ESCOLAR 6-13 AÑOS
FÉMUR	55 KV - 8/10 mAs	55/60 KV - 10/12 mAs	60 KV - 15 mAs	45/50 KV - 4/5 mAs

RODILLA




Fuentes de ilustraciones: Proporcionadas por el autor.

ANTEROPOSTERIOR

Posición: Colocar al paciente en decúbito supino con las piernas extendidas. Alinear el eje longitudinal de la pierna a radiografiar con la línea media de la mesa. Sin rotación en la pelvis.
R.C: Perpendicular entrando un 1 cm por debajo del ápex de la rótula.
Dist. Focal: 40 plg -100 cm
Bucky: No.
Chasis: Longitudinal.
L.H: En el borde inferior de la rótula.
L.V: En sagital de la articulación, dividiendo en izquierda y derecha.

TÉCNICA	LACTANTE 0 MESES -1 AÑO	LACTANTE 1 - 3 AÑOS	PREESCOLAR 3-6 AÑOS	ESCOLAR 6-13 AÑOS
RODILLA	50/60 KV - 6 mAs	50/60 KV - 6/8 mAs	40 KV - 10 mAs	65/70 KV - 8/10 mAs

RODILLA



Fuentes de ilustraciones: Proporcionadas por el autor.

LATERAL

Posición: Colocar al paciente en decúbito lateral apoyado sobre la rodilla a radiografiar. Extender la pierna parcialmente hasta lograr una flexión de la rodilla de 30 grados. Alinear el fémur con el eje longitudinal de la mesa.
Rayo central: Con una angulación craneal de 5-7º grados, dirigido a 1,25 cm distal al epicóndilo interno.
Dist. Focal: 40 plg -100 cm
Bucky: No.
Chasis: Longitudinal.
L.H: En el borde inferior de la rótula.
L.V: En coronal del fémur, dividiendo en anterior y posterior.

TÉCNICA	LACTANTE 0 MESES -1 AÑO	LACTANTE 1 - 3 AÑOS	PREESCOLAR 3-6 AÑOS	ESCOLAR 6-13 AÑOS
RODILLA	50/60 KV - 6 mAs	50/60 KV - 6/8 mAs	40 KV - 10 mAs	65/70 KV - 8/10 mAs

PIERNA



Fuentes de ilustraciones: Proporcionadas por el autor.

ANTEROPSTERIOR

Posición: Paciente en decúbito supino.
 Piernas extendidas con rotación medial de 5 grados.
 Alinear el eje longitudinal de la pierna con el eje longitudinal del chasis.
R.C: Perpendicular a la parte media de la pierna.
Dist. Focal: 100cm-40pulg
Bucky: No.
Chasis: Longitudinal.
L.H: Punto medio de la diáfisis de la pierna.
L.V: En la línea Sagital de la pierna, dividiendo en izquierda y derecha.



EN CASO DEL QUE LA PIERNA DEL PACIENTE SEA LARGA, SE PUEDE COLOCAR EL DETECTOR EN FORMA DE TRIANGULO.

TÉCNICA	LACTANTE 0 MESES -1 AÑO	LACTANTE 1 - 3 AÑOS	PREESCOLAR 3-6 AÑOS	ESCOLAR 6-13 AÑOS
PIERNA	50 KV - 5/7 mAs	50/55 KV - 5/7 mAs	50/55 KV - 5/7mAs	55/57 KV - 7/8mAs

PIERNA



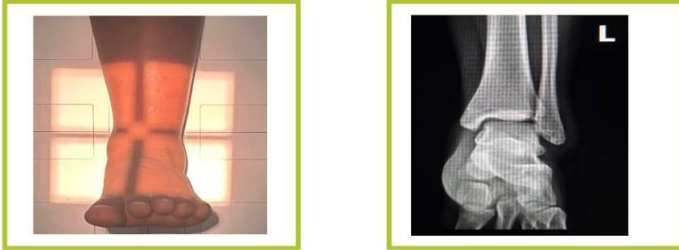Fuentes de ilustraciones: Proporcionadas por el autor.

LATERAL

Posición: Paciente en decúbito lateral, sobre el lado lesionado a radiografiar.
 Alinear el eje longitudinal de la pierna con el eje longitudinal del chasis.
 Pierna contraria proyectada hacia atrás.
R.C: Perpendicular a la parte media de la pierna.
Dist. Focal: 100cm-40 plg.
Bucky: No.
Chasis: Longitudinal.
L.H: Punto medio de la diáfisis de la pierna.
L.V: En la línea Sagital de la pierna, dividiendo en izquierda y derecha.

TÉCNICA	LACTANTE 0 MESES -1 AÑO	LACTANTE 1 - 3 AÑOS	PREESCOLAR 3-6 AÑOS	ESCOLAR 6-13 AÑOS
PIERNA	50 KV - 5/7 mAs	50/55 KV - 5/7 mAs	50/55 KV - 5/7mAs	55/57 KV - 7/8mAs

TOBILLO



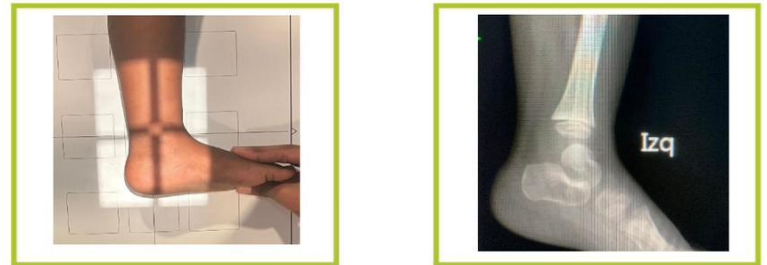
Fuentes de ilustraciones: Proporcionadas por el autor.

ANTEROPSTERIOR

Posición: Paciente en decúbito supino.
 Extender las piernas.
 Alinear el eje longitudinal de la pierna con el eje longitudinal del chasis.
 Colocar el tobillo en posición AP con un ángulo de rotación medial de 5 grados de la pierna y el pie.
R.C: perpendicular en el punto medio entre los dos maléolos.
Dist. Focal: 100cm-40pulg.
Bucky: No.
Chasis: Longitudinal.
L.H: A nivel del maléolo.
L.V: Plano sagital de la pierna, dividiendo en izquierda y derecha.

TÉCNICA	LACTANTE 0 MESES -1 AÑO	LACTANTE 1 - 3 AÑOS	PREESCOLAR 3-6 AÑOS	ESCOLAR 6-13 AÑOS
TOBILLO	46 KV - 3/5 mAs	46/48 KV - 3/5 mAs	45/50 KV - 4-5 mAs	45/50 KV - 4-5 mAs

TOBILLO




Fuentes de ilustraciones: Proporcionadas por el autor.

LATERAL

Posición: Colocar al paciente en decúbito lateral hacia su lado afectado.
 Flexionar la rodilla de la extremidad afectada unos 45°.
 Alinear el eje longitudinal de la pierna con el eje longitudinal del chasis.
R.C: Perpendicular a nivel del maléolo interno.
Dist. Focal: 100cm-40pulg.
Bucky: No.
Chasis: Longitudinal.
L.H: A nivel del maléolo.
L.V: Plano sagital de la pierna, dividiendo en izquierda y derecha.

TÉCNICA	LACTANTE 0 MESES -1 AÑO	LACTANTE 1 - 3 AÑOS	PREESCOLAR 3-6 AÑOS	ESCOLAR 6-13 AÑOS
TOBILLO	46 KV - 3/5 mAs	46/48 KV - 3/5 mAs	45/50 KV - 4-5 mAs	45/50 KV - 4-5 mAs

PIE



Fuentes de ilustraciones: Proporcionadas por el autor.

ANTEROPSTERIOR

Posición: Paciente en decúbito supino
 Apoyar la superficie plantar (planta) del pie afectado sobre el chasis
 Alinear el eje longitudinal del pie con el eje longitudinal del chasis.
R.C: 10° cefálico (hacia el talón) hacia el tercer metatarsiano del pie.
 En bebés de más o menos 1 o 2 años 5° cefal para no perder la correlación de los espacios articulares de los huesos que conforman el pie.
Dist. Focal: 100cm-40pulg.
Bucky: No.
Chasis: Longitudinal.
L.H: En la 3ra articulación metatarsofalángica.
L.V: Plano sagital del pie dividiéndolo en derecho e izquierdo.

TÉCNICA	LACTANTE 0 MESES - 1 AÑO	LACTANTE 1 - 3 AÑOS	PREESCOLAR 3-6 AÑOS	ESCOLAR 6-13 AÑOS
PIE	44 KV - 3 mAs	44 KV - 3 mAs	45 KV - 4/5 mAs	45 KV - 4/5 mAs

PIE



Fuentes de ilustraciones: Proporcionadas por el autor.

OBLICUA

Posición: Paciente en decúbito supino apoyando planta de los pies sobre el chasis.
 Alinear el eje longitudinal del pie con el eje longitudinal del chasis.
 Rotar el pie y la pierna medialmente hasta que la superficie plantar forme un ángulo de 30 grados con el plano del chasis.
R.C: Perpendicular en la base del 3 metatarsiano.
Dist. Focal: 100cm-40pulg.
Bucky: No.
Chasis: Longitudinal.
L.H: En la articulación tarsometatarsiana.
L.V: Plano sagital del pie dividiéndolo en derecho e izquierdo.

TÉCNICA	LACTANTE 0 MESES - 1 AÑO	LACTANTE 1 - 3 AÑOS	PREESCOLAR 3-6 AÑOS	ESCOLAR 6-13 AÑOS
PIE	44 KV - 3 mAs	44 KV - 3 mAs	45 KV - 4/5 mAs	45 KV - 4/5 mAs

ABREVIATURAS

ABREVIATURAS	
AP,PA	Proyección anteroposterior, posteroanterior
CAE	Control automático de exposición.
CMC	Carpometacarpiana (muñeca)
DFRI	Distancia fuente -receptor de imagen.
DIST F.	Distancia Focal
DORI	Distancia objeto – receptor de imagen.
FD	Fluoroscopio
IF	Interfalángicas(mano o pie)
IFD	Interfalángica distal(mano o pie)
IFP	Interfalángica próxima(mano o pie)
K.V.	Kilovoltaje
L.H	Línea Horizontal
L.V	Línea Vertical
LAM	Línea acantiomeatal
LCA,LCP	Ligamentos cruzados anterior y posterior (rodilla)
LCL,LCM	Ligamento colaterales lateral y medial (rodilla)
LGA	Línea glabeloalveolar
LGM	Línea glabelomeatal
LIOM	Línea infraorbitomeatal
LIP	Línea interpupilar
LLM	Línea labiomeatal (proyección de waters modificada
LMM	Línea mentomeatal (proyección de waters)
LOM	Línea robitomeatal
LPH	Limitación positiva del Haz(colimacion)
MAE	Meato auditivo externo
mAs	Mili amperio por segundo
MCF	Metacarpofalángica (mano)
MTF	Metatarsofalángica (pie)
OPI ,OAD	Proyección oblicua posterior izquierdo y derecho
PF	Punto focal (grande o pequeño).
PI	Placa de imagen (se utiliza con RC)
RC	Rayo Central (Para el centrado de la posición).
RD	Radiografía Digital (Sin chasis).
RI	Receptor de imagen .
SID	Serie de intestino delgado
SSO	Surco supraorbitario
TMT	Tarsometatarsiano(pie)

RECOMENDACIONES

PREPARACIÓN Y COMUNICACIÓN

Antes del estudio, los radiólogos y técnicos se comunican de manera efectiva con los padres y el niño para explicar el procedimiento. Es importante asegurar que los padres comprendan la importancia del estudio y tranquilizar al niño para reducir la ansiedad. En general, es importante explicar el procedimiento de manera sencilla al niño, tranquilizándolo y asegurándose de que comprenda lo que sucederá.

- Preséntate: "Me llamo John y te haré una foto hoy". Los niños pequeños no leen las tarjetas de identificación.
- Presenta la cámara: "Esta es mi cámara". (Las unidades de rayos X no parecen cámaras de casa).
- Explique el examen: Use palabras amigables para los niños como mesa, gentil, película, cámara, sentarse, ponerse de pie, acostarse, brazo aquí, impresionante, hacer muy bien, es hora de quedarse quieto, etc.
- Agradable despedida: Da comprensión y elogios a todos los niños, incluso si un niño se molesta.
- Si el niño tiene 3 años o más: Es mejor hablar directamente con el niño.
- Para bebés/niños pequeños: Hable con los padres.

EQUIPAMIENTO ADECUADO

Los equipos radiológicos utilizados en niños están diseñados específicamente para adaptarse a sus tamaños. Esto garantiza una exposición mínima a la radiación y la obtención de imágenes de alta calidad. Se utilizan dosis de radiación más bajas y se adaptan a la anatomía única de los niños para obtener imágenes precisas con la menor exposición posible.

TÉCNICAS DE INMOVILIZACIÓN

Para obtener imágenes claras, es necesario que el niño permanezca inmóvil durante el procedimiento. En muchos casos, se utilizan técnicas como sujetadores especiales o almohadas de apoyo para mantener al niño en la posición correcta de manera cómoda.

REDUCCIÓN DE LA RADIACIÓN

Los profesionales de la radiología aplican principios de ALARA (tan bajo como sea razonablemente posible) para minimizar la exposición a la radiación, utilizando dosis ajustadas específicamente para la edad y el tamaño del niño.

ADAPTACIÓN DE PROTOCOLOS

Los protocolos radiológicos pediátricos son distintos de los de adultos. Se ajustan según la edad y el área del cuerpo a estudiar, garantizando la obtención de imágenes precisas sin comprometer la seguridad del paciente.

TIPOS DE ESTUDIOS

Los estudios comunes incluyen radiografías, ecografías y resonancias magnéticas. Las radiografías son ideales para huesos, mientras que las ecografías utilizan ondas sonoras para crear imágenes. Las resonancias magnéticas proporcionan imágenes detalladas y no utilizan radiación ionizante.

ROLES DE LOS PADRES

La presencia y el apoyo de los padres son cruciales durante los estudios de radiología pediátrica. Brindar consuelo, explicar el proceso y seguir las indicaciones del personal médico ayuda a reducir la ansiedad del niño.

INTERPRETACIÓN DE RESULTADOS

Los radiólogos pediátricos tienen experiencia en la interpretación de imágenes específicas de niños. Colaboran estrechamente con otros profesionales de la salud para proporcionar diagnósticos precisos y planificar tratamientos adecuados.

Temperatura: las manos frías, las tablas frías, los casetes helados y las soluciones de limpieza refrigerada aplicadas a la piel desnuda de cualquier cuerpo no son bienvenidas. Para un niño enfermo, puede ser intolerable.

MOVIMIENTO

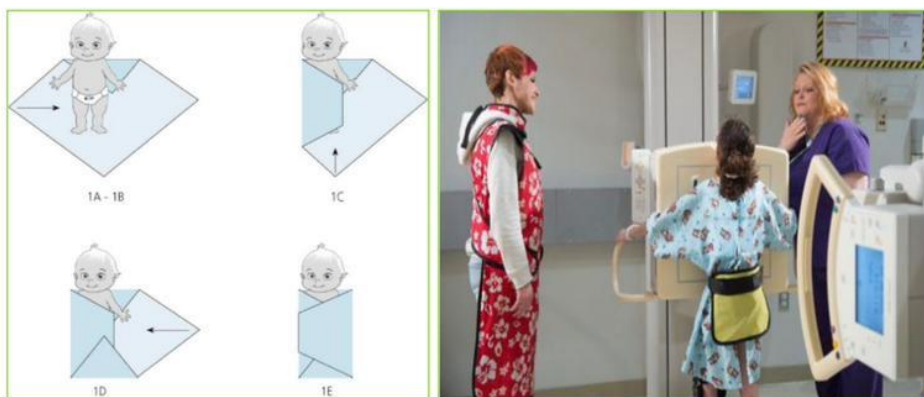
¡El movimiento de la mesa de rayos X es muy importante! Tómese el tiempo para explicarle al paciente lo que está haciendo antes de comenzar a inclinar una mesa de rayos X en cualquier dirección. Pausa la mesa a la mitad para darles tiempo para orientarse. Mejor aún, hazlo un juego con jóvenes: ¿ciencia ficción? Astronautas ¿Magia? Me doy cuenta de que en ciertos casos es imperativo moverse rápidamente, pero esto debe explicarse antes y durante el examen.

IMPOTENCIA

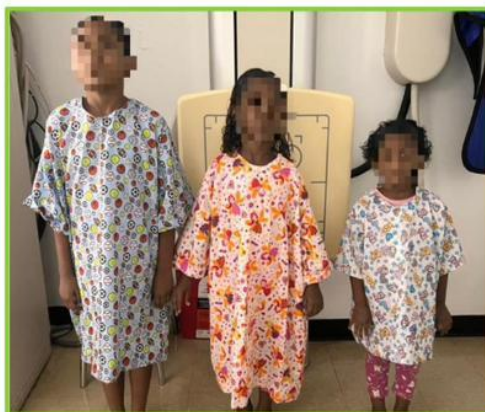Ser impotente crea un estado muy ansioso. El joven paciente pediátrico está indefenso y expuesto en presencia de un extraño que, en sus pequeñas mentes, podría ser un enemigo potencial.

INMOVILIZACIÓN

Pedimos a los niños que se queden quietos, sofocando así las mismas tácticas que usan para enfrentar la ansiedad. No pueden moverse, chuparse el dedo pulgar o acariciar su cabello para calmarse. Espero que hayan sido útiles estas ideas sobre imágenes pediátricas. Recuerde tratar a los pacientes pediátricos como si fueran sus propios hijos. Por el breve tiempo que lleva a cabo su examen.



Fuentes de ilustraciones: St. Jude Children's Research Hospital




Fuentes de ilustraciones: Proporcionadas por el autor.



Fuentes de ilustraciones: Proporcionadas por el autor.

REFERENCIAS BIBLIOGRÁFICAS

- AdminAPacs05_. (2017, August 10). 6 TOP ???? estrategias para la protección radiológica en pediatría. Blog de Teleradiología | Actualidad. <https://www.actualpacs.com/blog/2017/08/10/estrategias-proteccion-radiologica-pediatria/>
- Anatomy of the Newborn Skull. (n.d.). www.stanfordchildrens.org. <https://www.stanfordchildrens.org/es/topic/default?id=anatomy-of-the-newborn-skull-90-P04943>
- ApplicationFrame. (n.d.). Children's Minnesota. <https://www.childrensmn.org/educationmaterials/parents/article/12232/radiografia-estudio-de-la-edad-osea/#:~:text=La%20edad%20C3%B3sea%20de%20un>
- Bar Bobillier, Martina. (2023). Radiografías pediátricas: Equipo de inmovilización para niños menores de tres años. Repositorio.udd.cl. <https://repositorio.udd.cl/items/19e8af87-c124-4d01-924e-1d61eadd5e51>
- Casasola Rivera, W. (2020). El papel de la didáctica en los procesos de enseñanza y aprendizaje universitarios. Comunicación, 29(1), 38–51. <https://doi.org/10.18845/rc.v29i1-2020.5258>
- Craniosinostosis (para Padres) - Nemours KidsHealth. (n.d.). [kidshealth.org](http://kidshealth.org/es/parents/craniosynostosis.html). <https://kidshealth.org/es/parents/craniosynostosis.html>
- Department at the "Mitera" Children's Hospital in Athens, Greece. Experimental and Therapeutic Medicine, 18(4). <https://doi.org/10.3892/etm.2019.7949>
- Editorial Médica Panamericana. (2021). [Medicapanamericana.com](http://www.medicapanamericana.com). <https://www.medicapanamericana.com/es-PA>
- FisioOnline - Todo sobre fisioterapia. (2021). [FisioOnline](http://fisioterapia-online.com). <http://fisioterapia-online.com>
- Francisco, M., & Molins, M. (2023). PEDIATRIC RADIATION PROTECTION. Enero, 58, 60–78. <https://www.npunto.es/content/src/pdf-articulo/63d934016975dart3.pdf>
- García-Aretio, L. (2016, July 13). La Guía Didáctica. Academia.edu. https://www.academia.edu/26948742/La_Gu%C3%ADa_Did%C3%A1ctica
- García Hernández, I., & de la Cruz Blanco, G. de las M. (2014). Las guías didácticas: recursos necesarios para el aprendizaje autónomo. EDUMECENTRO, 6(3), 162–175. http://scielo.sld.cu/scielo.php?script=sci_arttext&pid=S2077-28742014000300012
- Gentile, L. F. (2024). Radioprotección en el diagnóstico por imágenes pediátrico: Conceptos, dosis, uso y no abuso... Archivos Argentinos de Pediatría, 104(4), 366–371. http://www.scielo.org.ar/scielo.php?script=sci_arttext&pid=S0325-00752006000400017&lang=es
- Google Libros. (2024). [Google.com.pa](https://books.google.com.pa/books/about/MERRILL_Atlas_de_Posiciones_Radiogr). https://books.google.com.pa/books/about/MERRILL_Atlas_de_Posiciones_Radiogr
- Jackeline, C. (2024). Técnica utilizada para las proyecciones radiológicas más frecuentes de cráneo en pacientes adultos que acuden al Hospital Regional Isidro Ayora de Loja. Unl.edu.ec. <http://dspace.unl.edu.ec/jspui/handle/123456789/4043>
- Jaimez, N., Asesor, H., Antonio, M., Mendoza, R., Andres, C., & Espinoza, H. (2024). https://repositorio.upch.edu.pe/bitstream/handle/20.500.12866/15643/Guia_BobbioValdivia_Yasmin.pdf?sequence=1&isAllowed=y
- Mammas, I., & Spandidos, D. (2019). The perspectives and the challenges of Paediatric Radiology: An interview with Dr Georgia Papaioannou, Head of the Paediatric Radiology
- Masuda, T., Takei, Y., & Arao, S. (2024). * ¿Es necesario utilizar protectores de gónadas durante la realización de radiografías de tórax en los lactantes? * Editorial. <https://www.sciencedirect.com/science/article/abs/pii/S0033833822002223>
- Mondaca A, R. (2006). POR QUE REDUCIR LAS DOSIS DE RADIACION EN PEDIATRIA. Revista Chilena de Radiología, 12(1), 28–32. <https://doi.org/10.4067/S0717-93082006000100008>
- nubixmx. (2024, February 12). Descubriendo la radiología pediátrica: cómo se realizan los estudios radiológicos en niños- NUBIX. NUBIX. <https://nubix.cloud/radiologia/descubriendo-la-radiologia-pediatica-como-se-realizan-los-estudios-radiologicos-en-ninos>
- nubixmx. (2024, February 2). Protocolos radiológicos para estudios en niños: adaptación a diferentes grupos de edad- NUBIX. NUBIX. <https://nubix.cloud/radiologia/protocolos-radiologicos-para-estudios-en-ninos-adaptacion-a-diferentes-grupos-de-edad>
- Portomán, J. (2013). *Radiología Pediátrica una asignatura pendiente*. Universidad abierta interamericana. <http://imgbiblio.vaneduc.edu.ar/fulltext/files/TC112731.pdf>
- Radioprotección en Pediatría. (2012). Pediatría Atención Primaria, 14(56), e59–e61. https://scielo.isciii.es/scielo.php?script=sci_arttext&pid=S1139-76322012000500018
- Revista Ocronos. (2023, April 25). El auxiliar administrativo en el conocimiento y manejo del paciente quemado que acude a Urgencias. Ocronos- Editorial Científico-Técnica; Ocronos- Editorial Científico-Técnica. <https://revistamedica.com/desarrollo-radiologia-pediatica/a>
- Rueda, J. (n.d.). https://www.aepap.org/sites/default/files/4t4_1_caminando_con_el_radiologo.pdf
- Rueda, J. (n.d.). https://www.aepap.org/sites/default/files/4t4_1_caminando_con_el_radiologo.pdf
- Sociedad, A., De, R., & Argentina. (n.d.). Retrieved September 6, 2024, from <https://www.redalyc.org/pdf/3825/382538463016.pdf>
- Solano, R. (2020, October). MANUAL DE POSICIONES Y TÉCNICAS RADIOLÓGICAS. Academia.edu. https://www.academia.edu/44208650/MANUAL_DE_POSICIONES_Y_T
- Sólo Radiología (pdf)  AR. (2024). Telegram. <https://t.me/radiologiaenpdf>
- Susana, D., & Velázquez, E. (n.d.). Retrieved September 5, 2024, from <https://www.medigraphic.com/pdfs/anaradmex/arm-2012/arm123a.pdf>
- UNIVERSIDAD ESPECIALIZADA DE LAS AMÉRICAS. (n.d.). Retrieved September 5, 2024, from http://repositorio2.udelas.ac.pa/bitstream/handle/123456789/418/Luis_Rodr%C3%ADguez.pdf?sequence=1&isAllowed=y
- Warner, M. (2017, October 17). TÉCNICAS DE RADIOGRAFÍA PEDIÁTRICA- Everything Rad. Everything Rad. <https://www.carestream.com/blog/2017/10/17/tecnicas-de-radiografia-pediatica/>
- You are being redirected... (2024). Iphe.gov.pa. <https://www.iphe.gov.pa/storage/documentos/42647/EnsenaporaPanama>
- Zamora, C. (2002). * EXPOSICIÓN A RAYOS X EN NIÑOS DE LA UNIDAD DE TERAPIA INTENSIVA DE PEDIATRÍA*. Universidad de San Carlos de Guatemala facultad de ciencias médicas. <https://biblioteca.medicina.usac.edu.gt/tesis/pre/2002/329.pdf>