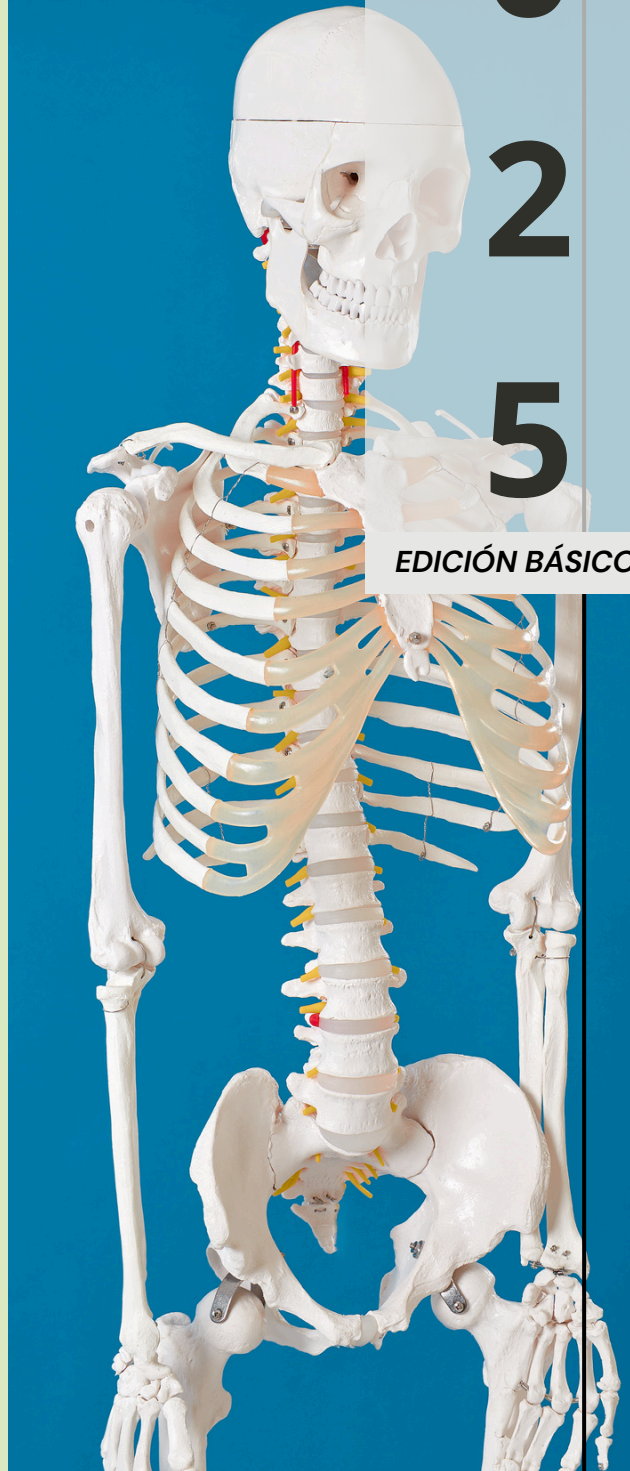

EDICIÓN BÁSICO 1,

MANUAL DE ANATOMÍA TOPOGRÁFICA



AUTORES:
PAULETTE CARDENAS
NAZARELYS CARRASCO
DANIEL PITTI
FRANKLIN MARCUCCI
GEORGE CONCEPCIÓN
JOHANA GUTIERREZ ZEHR

ÍNDICE

Introducción

cuidados especiales en la toma de rayos x

Alcance y aplicación clínica

Fundamentos de la Radiología Principios básicos

Proyecciones radiográficas

Posicionamiento y técnicas

Regiones Anatómicas

1. Cráneo

- Proyecciones: PA, Lateral, Waters, Caldwell, Towne

2. Columna Vertebral

- Cervical: AP, Lateral, Odontoidea, Oblicuas
- Torácica: AP, Lateral, Oblicuas
- Lumbar: AP, Lateral, Oblicuas

3. Tórax

- Proyecciones: PA, Lateral, AP, Oblicua

4. Abdomen

- Proyecciones: AP supino, AP bipedestación, Lateral decúbito izquierdo

5. Pelvis

- Proyecciones: AP, Outlet, Inlet, Oblicuas, Frog-leg

6. Extremidades Superiores

- Hombro, Codo, Muñeca, Mano

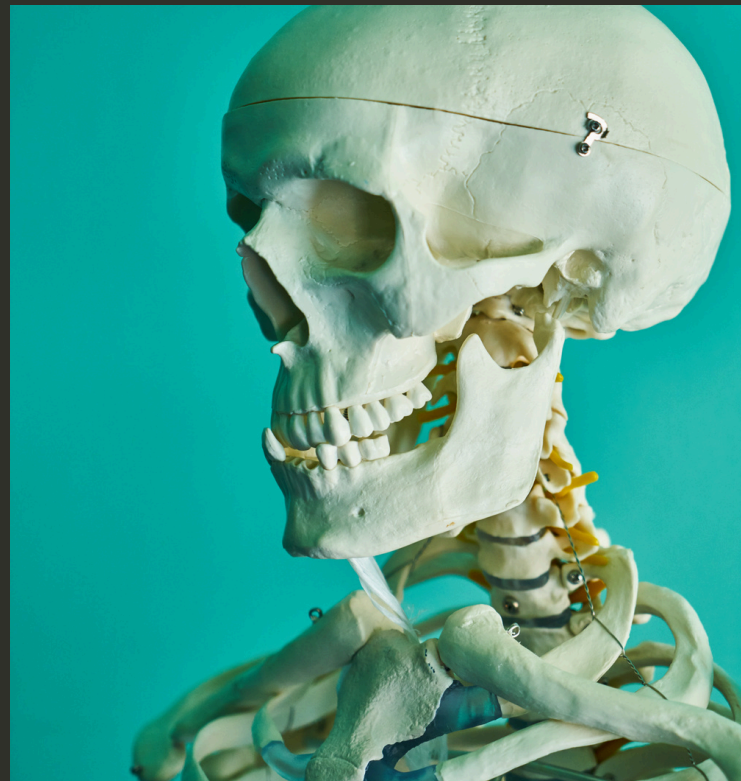7. Extremidades Inferiores

- Cadera, Rodilla, Tobillo, Pie

8. Glosario

9. Recomendaciones

10. Referencias



INTRODUCCION



LA ANATOMÍA TOPOGRÁFICA RADIOLÓGICA ES UNA HERRAMIENTA FUNDAMENTAL EN EL ESTUDIO Y PRÁCTICA DE LAS CIENCIAS DE LA SALUD, PARTICULARMENTE EN EL CAMPO DE LA RADIOLOGÍA. ESTE MANUAL TIENE COMO OBJETIVO PROPORCIONAR UNA GUÍA CLARA, ESTRUCTURADA Y VISUALMENTE COMPRENSIBLE SOBRE LAS REGIONES ANATÓMICAS DEL CUERPO HUMANO TAL COMO SE OBSERVAN EN PROYECCIONES RADIOGRÁFICAS CONVENCIONALES.

A través de una combinación de descripciones anatómicas, puntos de referencia óseos y proyecciones estándar, este documento facilita la comprensión de la relación entre la anatomía tridimensional y su representación bidimensional en las imágenes radiográficas. Se abordan las principales regiones del cuerpo —cráneo, columna vertebral, tórax, abdomen, pelvis y extremidades— destacando las proyecciones más utilizadas, su utilidad clínica, y las estructuras visibles clave para la evaluación diagnóstica. Este manual está dirigido a estudiantes de radiología, técnicos radiólogos, profesionales en formación y personal médico que desee reforzar su conocimiento anatómico aplicado a la imagenología. También puede utilizarse como apoyo para la interpretación básica de estudios radiográficos en el contexto clínico y académico.

A lo largo de este manual se integran descripciones detalladas y, cuando sea posible, imágenes de apoyo que permiten correlacionar la anatomía tridimensional con su representación en una imagen radiográfica bidimensional. Esta correlación no solo es esencial para el diagnóstico por imagen, sino también para la planificación quirúrgica, el seguimiento postoperatorio y la comprensión anatómica funcional del paciente.

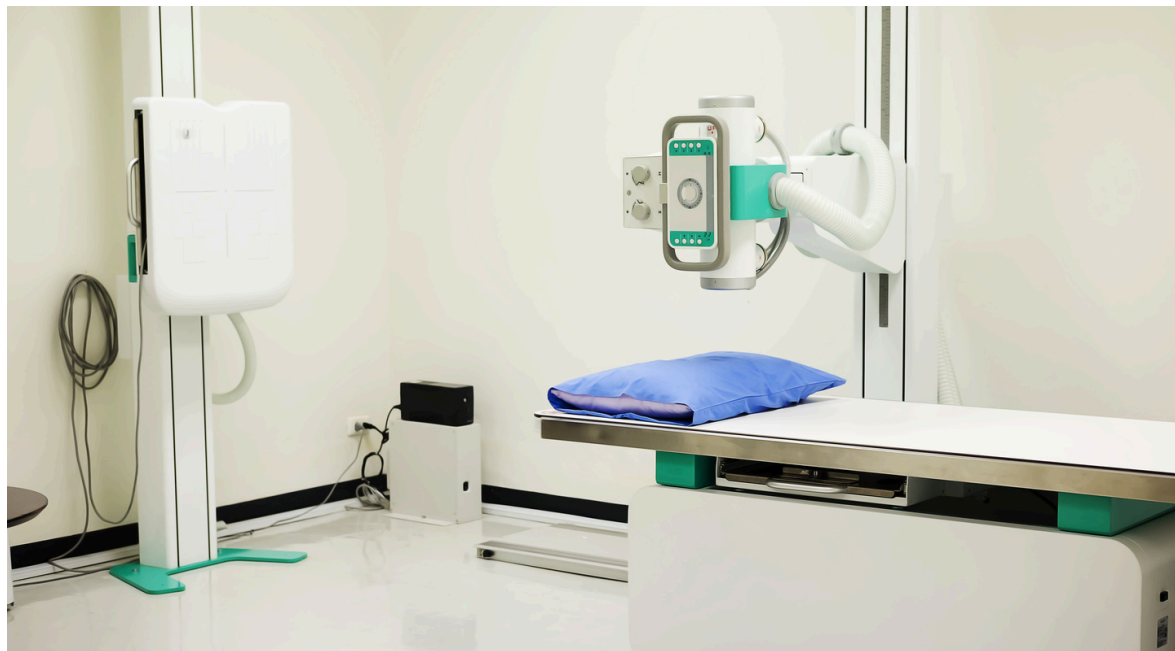Este material está dirigido a:

- Estudiantes de tecnología en radiología o medicina
- Técnicos radiólogos en formación
- Médicos generales y especialistas que deseen reforzar su conocimiento anatómico desde la perspectiva imagenológica
- Docentes que necesiten una herramienta didáctica para enseñanza básica o intermedia de anatomía radiológica

En definitiva, este manual busca ser una herramienta de consulta clara, precisa y aplicable en el entorno clínico y académico, fortaleciendo la formación profesional en el área de imagenología diagnóstica.

CUIDADOS ESPECIALES EN LA TOMA DE RAYOS X

ACCIONES QUE HAY QUE EVITAR



- 1.El principal cuidado a tener en cuenta es la probabilidad de embarazo
- 2.A toda paciente femenina en edad reproductiva se le debe realizar esta pregunta y de estarlo informar al médico tratante
- 3.Protector gonadal
4.
Se debe cubrir los órganos reproductivos para disminuir la radiación y minimizar los efectos secundarios
- 5.Cantidad de KV y MAS
- 6.Hay que tener en cuenta que cada sección del cuerpo utiliza diferentes KV y MAS y baria según el tipo de paciente
- 7.Tener conocimiento de los principios distancia, tiempo y blindaje
- 8.Retirar accesorios
- 9.Indicar al paciente retirar cualquier tipo de prenda o accesorio ya que esto puede influir en una imagen diagnostica
10.
Para realizar una proyección básica o especifica verificar que los datos del paciente y la orden coincidan
- 11.Proyección
- 12.Tener conocimiento de los tipos de proyección de cada sección anatómica.

CRÁNEO Y COLUMNA CERVICAL: ANATOMÍA TOPOGRÁFICA EN RADIOGRAFÍA

. PA (Posteroanterior):

El paciente se coloca con la frente y la nariz apoyadas contra el receptor, manteniendo la línea orbitomeatal perpendicular al chasis. El haz de rayos X entra por la parte posterior del cráneo y sale por el frente. Esta proyección permite visualizar los huesos frontales, las órbitas y los senos frontales. Es útil para estudiar traumatismos frontales y patologías del hueso frontal. El rayo central se dirige perpendicular al nasion.

2. Lateral:

El paciente se posiciona con el lado del cráneo en contacto con el receptor, asegurando que ambas ramas mandibulares estén superpuestas y la línea interpupilar sea perpendicular al chasis. Esta vista muestra con claridad el hueso parietal, frontal, occipital, la silla turca y los senos esfenoidales. Se utiliza frecuentemente para evaluar fracturas, calcificaciones o lesiones expansivas. El rayo central se dirige 2 cm por encima del meato auditivo externo (MAE), en dirección horizontal.

3. Waters (mentonasoacantial):

El paciente apoya el mentón y la nariz contra el receptor, formando un ángulo de aproximadamente 37° entre la línea orbitomeatal y la placa. Esta proyección es ideal para visualizar los senos maxilares, las órbitas y el tabique nasal. Se emplea comúnmente en el diagnóstico de sinusitis maxilar y fracturas del piso orbitario. El rayo central se dirige perpendicular al acantion.

4. Caldwell (frontonasal):

El paciente apoya la frente y la nariz contra el receptor, manteniendo la línea orbitomeatal perpendicular al chasis. El rayo se angula 15° en dirección caudal. Esta técnica permite evaluar los senos frontales y etmoidales, así como las órbitas, siendo útil en casos de patología sinusal o fracturas orbitarias. El rayo central se dirige al nasion con una angulación de 15° caudal.

5. Towne (occipitofrontal o AP axial):

El paciente está en posición AP con el mentón ligeramente hacia el pecho, de manera que la línea orbitomeatal forme un ángulo con el plano de la mesa. Esta proyección permite visualizar la región occipital, la silla turca y el foramen magnum. Se emplea para detectar fracturas del hueso occipital y lesiones en la fosa posterior. El rayo central se angula 30° en dirección caudal, entrando aproximadamente 6 cm por encima de la glabella, en la línea media.

1. AP Cervical:

El paciente se coloca de frente al tubo de rayos X con el mentón ligeramente elevado para evitar superposición de la mandíbula sobre las vértebras. Esta proyección permite visualizar los cuerpos vertebrales desde C3 hasta C7, así como los espacios intervertebrales. Se utiliza para evaluar la alineación y la integridad de los cuerpos vertebrales. El rayo central se dirige perpendicular al cartílago tiroideo, aproximadamente a nivel de la vértebra C4.

2. Lateral Cervical:

El paciente se posiciona de perfil con el hombro más cercano al receptor, el cuello debe mantenerse en ligera extensión para visualizar bien las estructuras. Esta proyección muestra desde C1 hasta C7, permitiendo evaluar los arcos posteriores, los espacios intervertebrales y la alineación general. Es esencial en casos de trauma para descartar fracturas o luxaciones. El rayo central se dirige de forma perpendicular al plano coronal del cuello, a nivel de C4.

3. Odontoidea (transoral):

El paciente abre la boca completamente mientras se mantiene la cabeza alineada con el receptor. El rayo X pasa horizontalmente a través de la boca abierta. Esta proyección permite observar el atlas (C1), el axis (C2) y la apófisis odontoides, estructuras críticas en traumas cervicales altos. Se utiliza principalmente para identificar fracturas de C1 y C2. El rayo central se dirige perpendicular al centro de la boca abierta, justo al nivel de la apófisis odontoides.

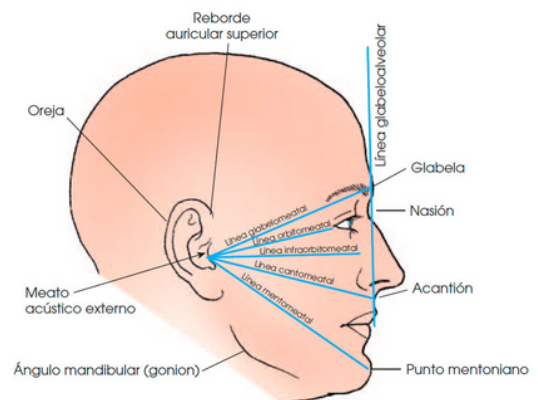
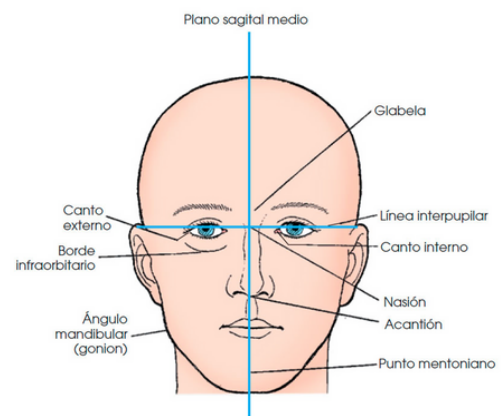
4. Oblicuas Cervicales (derecha e izquierda):

El cuello del paciente se rota 45° hacia un lado, según la proyección deseada (anterooblicua o posterooblicua), con la cabeza y el cuerpo alineados. Esta vista es ideal para evaluar los agujeros de conjunción o forámenes intervertebrales, que permiten el paso de las raíces nerviosas. Es útil en casos de radiculopatía o compresión neural. El rayo central se dirige con una angulación de 15°: hacia cefálica en anterooblicuas o hacia caudal en posterooblicuas, centrado a nivel de C4.

(LINEA Y PUNTOS DE REFERENCIAS)

Las líneas o planos de la cabeza nos sirven de referencia para las distintas proyecciones.

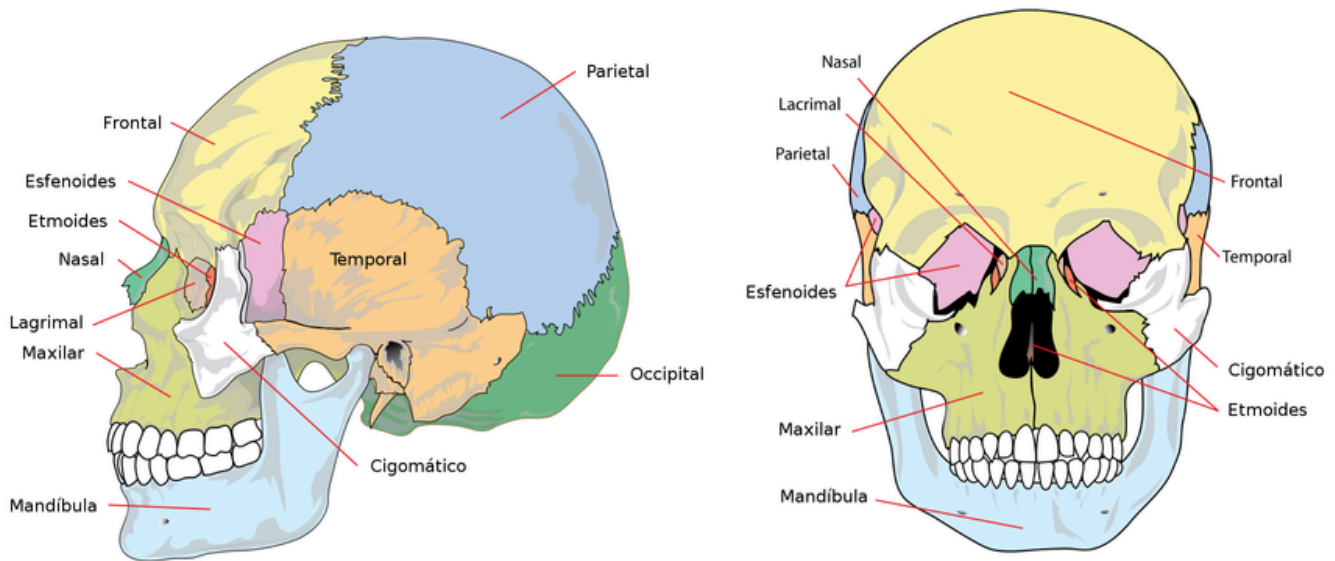
- PSM: Plano sagital medio.
- POM: Plano orbitomeatal.
- LOM: Línea orbitomeatal.
- LIOM: Línea infraorbitomeatal.
- LIP: Línea interpupilar.
- RC: Rayo Central.
- GLABELA: Está en la zona frontal entre las dos cejas.
- NASION: En la base de la nariz.
- ACANTION: Donde termina la nariz (debajo de la punta).
- GONION: es la curvatura o ángulo que forma la mandíbula inferior.
- INION: Está en la curvatura de la zona occipital.
- TRAGO: La punta externa de la oreja.



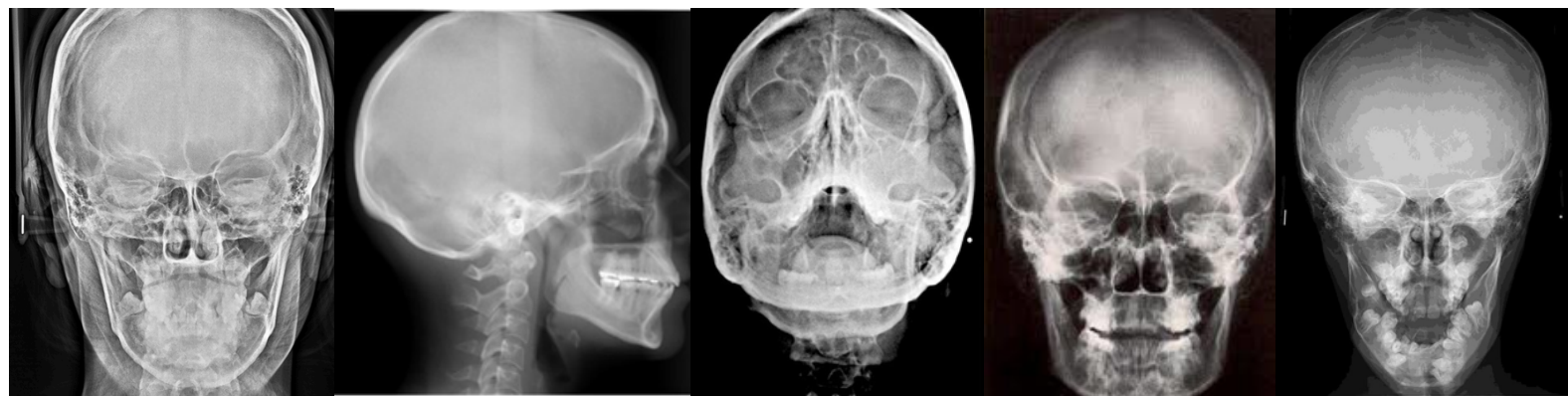FUENTE:CLINCONLINEBYMARIO ALVARADO

CRÁNEO

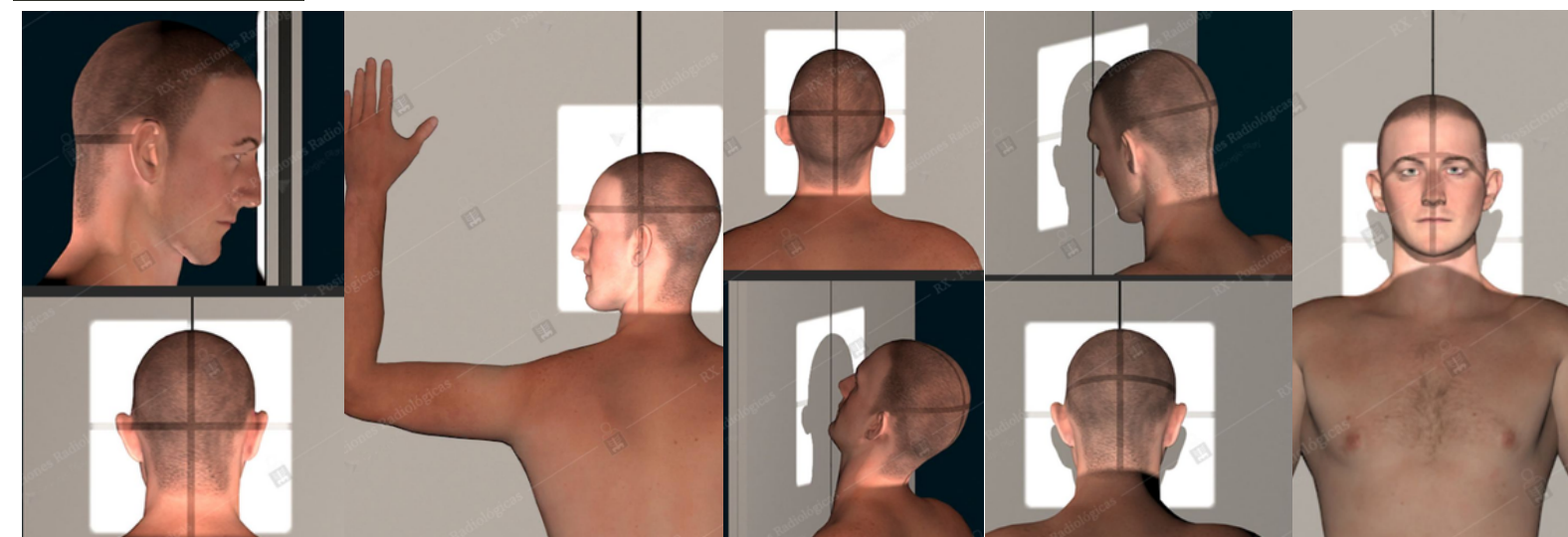
- PA (POSTEROANTERIOR)
- LATERAL
- WATERS (MENTONASOACANTIAL) → SENOS MAXILARES
- CALDWELL (FRONTONASAL) → SENOS FRONTALES Y ETMOIDALES
- TOWNE (OCCIPITOFRONTAL) → REGIÓN OCCIPITAL



FUENTE: JSANBAC EN ODONTOLOGÍA (CAE-TCG)

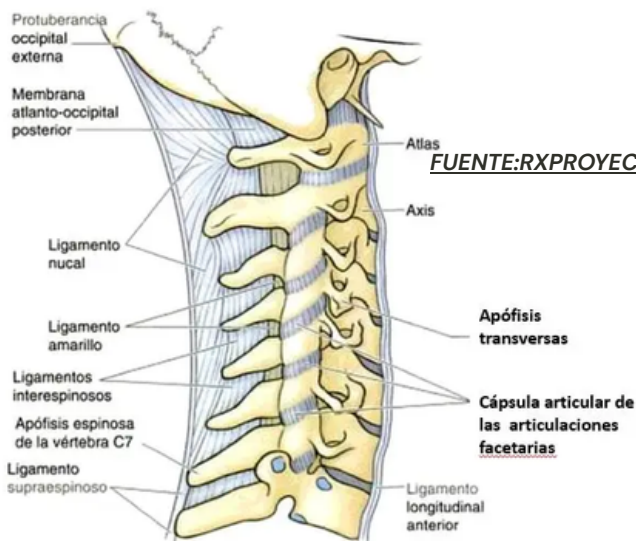

FUENTE: RXPROYECCIONES



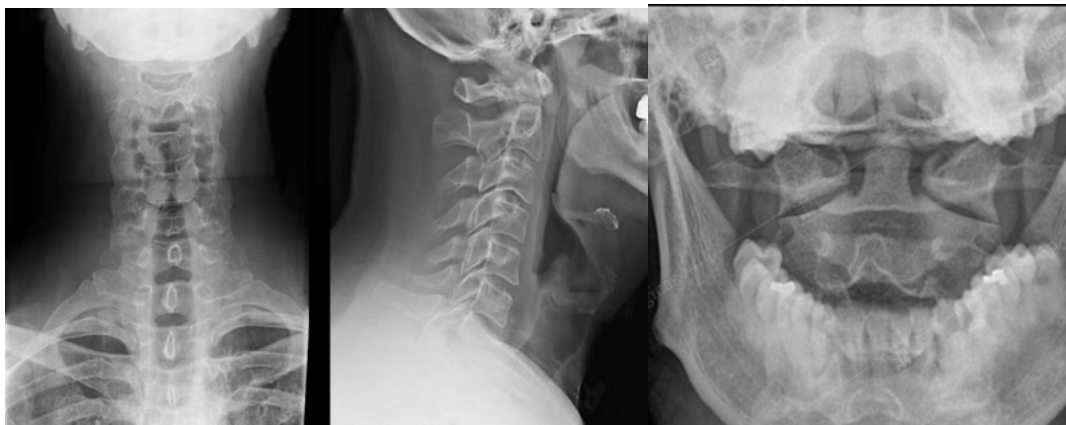COLUMNA CERVICAL

- AP CERVICAL
- LATERAL
- ODONTOIDEA (TRANSORAL) → ATLAS Y AXIS
- OBLICUAS (PARA AGUJEROS DE CONJUNCIÓN)



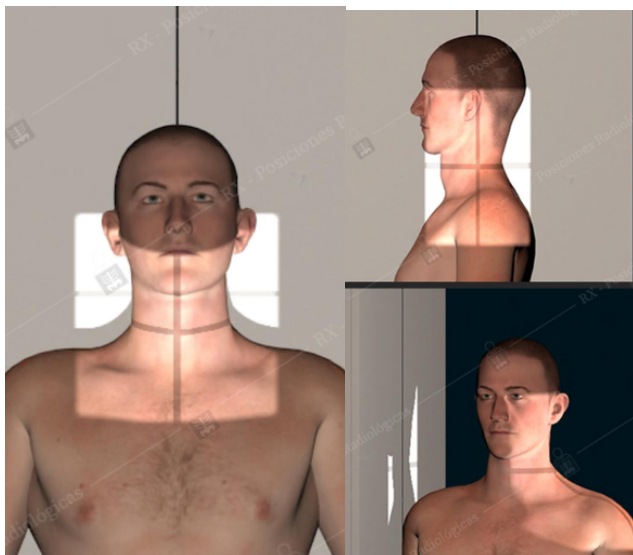
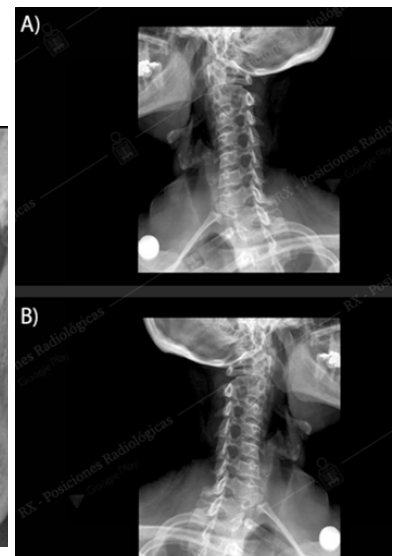
FUENTE: FISIOLINE

FUENTE: RXPROYECCIONES

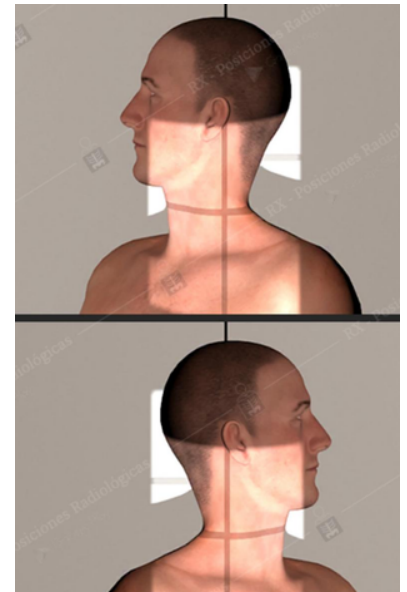
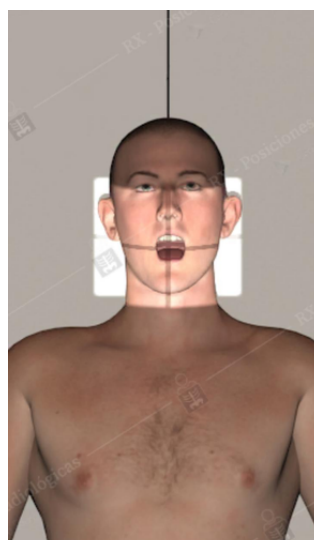

FUENTE: TOPDOCTORS.MX

FUENTE: RXPROYECCIONES



FUENTE: RXPROYECCIONES



TÓRAX: ANATOMÍA TOPOGRÁFICA EN RADIOGRAFÍA

Proyecciones de Tórax

1. PA (Posteroanterior)

- Posición: Paciente de pie, con el tórax contra el receptor; rayo entra por la espalda.
- Puntos anatómicos visibles:
 - Pulmones completos
 - Hilios pulmonares
 - Campos costofrénicos
 - Sombra cardíaca
 - Tráquea
- Utilidad: Proyección estándar para evaluar enfermedades pulmonares, cardíacas, derrames pleurales y patologías mediastínicas.

2. Lateral izquierda

- Posición: Lado izquierdo del paciente contra el receptor.
- Puntos anatómicos visibles:
 - Lóbulos pulmonares en superposición
 - Sombra cardíaca (más clara desde el lado izquierdo)
 - Retrocardio y retroesternón
- Utilidad: Complementa la PA; útil para visualizar lesiones ocultas detrás del corazón o esternón.

3. AP (Anteroposterior)

- Posición: Paciente en cama o incapaz de estar de pie; rayo entra por el pecho.
- Puntos anatómicos visibles: Similares a la PA, pero con más magnificación del corazón.
- Utilidad: Evaluación pulmonar en pacientes hospitalizados, críticos o en UCI.

4. Oblicua

- Posición: Paciente rotado a 45°.
- Puntos anatómicos visibles: Costillas, lóbulos, corazón, diafragma.
- Utilidad: Evaluación de lesiones costales, nodulaciones pulmonares o masas mediastínicas.
- Puntos visibles: Costillas anteriores (con PA oblicua) o posteriores (con AP oblicua).
- Utilidad: Aislar mejor las costillas en evaluación de fracturas o dolor costal.

Costillas

1. AP o PA de la región afectada:

El paciente se posiciona de frente (PA) o de espaldas (AP) al receptor, dependiendo de la localización del dolor o fractura. Las costillas anteriores se estudian mejor con proyecciones PA, mientras que las posteriores se evalúan en AP. Esta proyección permite visualizar claramente los arcos costales, la clavícula y el diafragma. Se utiliza principalmente para identificar fracturas costales, lesiones óseas o infiltrados pleurales. El rayo central se dirige perpendicular al nivel de T7 (aproximadamente en el ángulo inferior de la escápula).

2. Oblicua (anterior o posterior):

El paciente se rota 45° respecto al receptor, eligiendo la orientación según se desee aislar costillas anteriores (PA oblicua) o posteriores (AP oblicua). Esta proyección mejora la visualización de costillas superpuestas sobre otras estructuras óseas o pulmonares, ayudando a detectar fracturas sutiles o zonas de dolor costal localizado. El rayo central se dirige perpendicular al centro del área de interés, usualmente a nivel de T7 o T9, dependiendo de la localización de la lesión (costillas superiores o inferiores).

Columna Torácica

1. AP (anteroposterior):

El paciente se coloca en decúbito supino o de pie con la espalda contra el receptor, manteniendo la columna recta. Esta proyección permite visualizar los cuerpos vertebrales torácicos (T1–T12), espacios intervertebrales, apófisis espinosas centradas, y las uniones costo-vertebrales. Es útil para detectar fracturas por compresión, deformidades estructurales como la escoliosis, o lesiones tumorales. El rayo central se dirige perpendicular al plano medio del cuerpo, centrado a nivel de T7 (aproximadamente a 8–10 cm por debajo de la escotadura esternal).

2. Lateral:

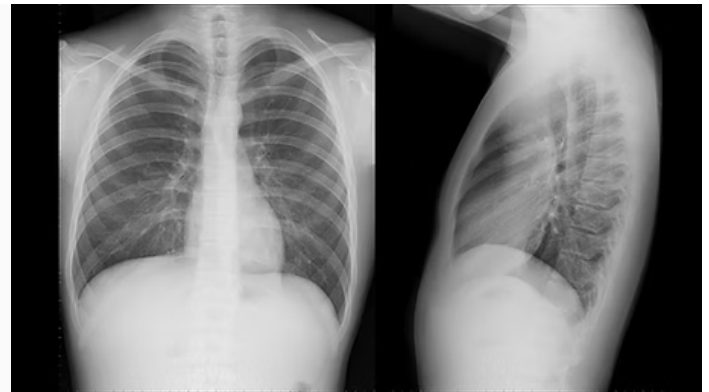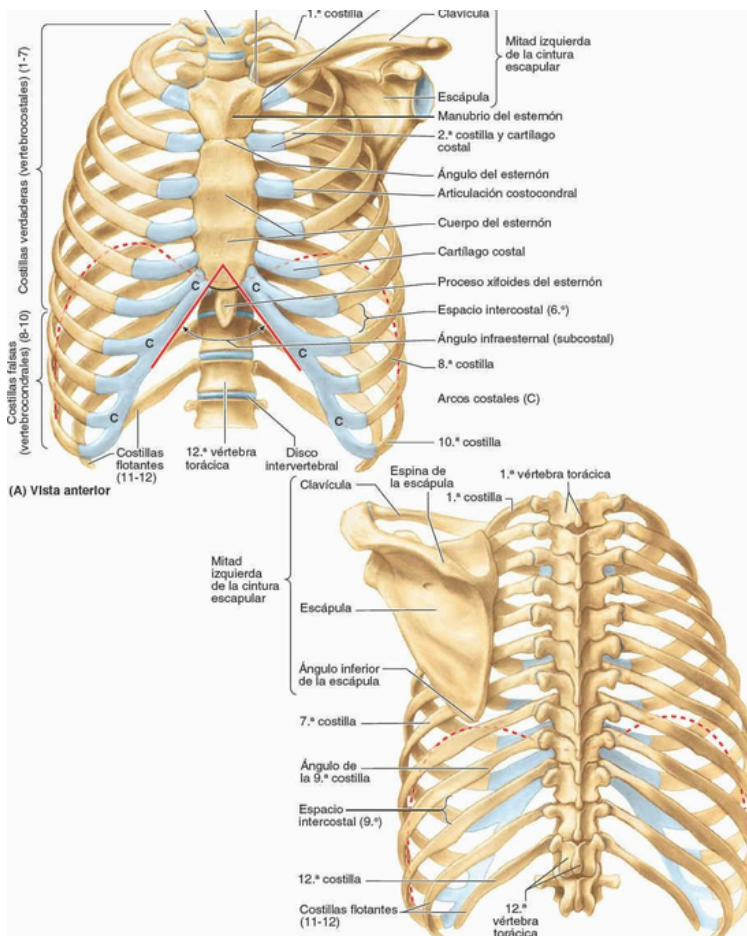
El paciente se ubica de lado, con los brazos elevados para liberar la región torácica superior. Esta vista permite observar con claridad los espacios intervertebrales, pedículos, apófisis espinosas en perfil y los arcos vertebrales posteriores. Es muy útil para evaluar la alineación sagital, fracturas por compresión o lesiones en cuerpos vertebrales. El rayo central se dirige perpendicular al centro del tórax, a nivel de T7, generalmente en la línea axilar media.

3. Oblicuas (ocasionalmente usadas):

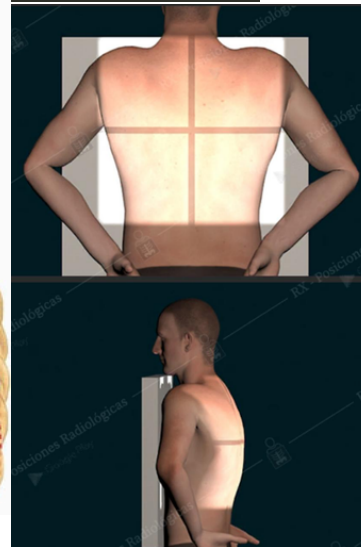Se utilizan con menor frecuencia, en casos seleccionados para evaluar la orientación de las articulaciones costo-vertebrales o pedículos. El paciente se rota 20° a 30° respecto al plano frontal. El rayo central se dirige perpendicular al área de interés, manteniéndose centrado a nivel de T7.

TÓRAX

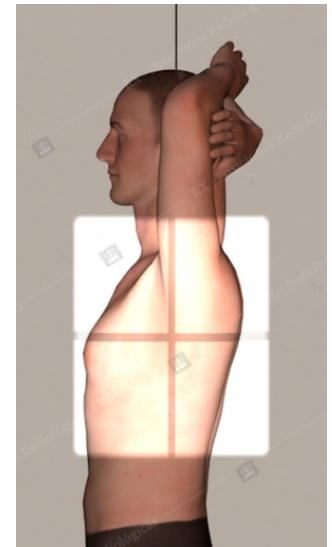
- PA (POSTEROANTERIOR)
- LATERAL IZQUIERDA
- AP (ANTEROPOSTERIOR) (USADA EN PACIENTES EN CAMA)



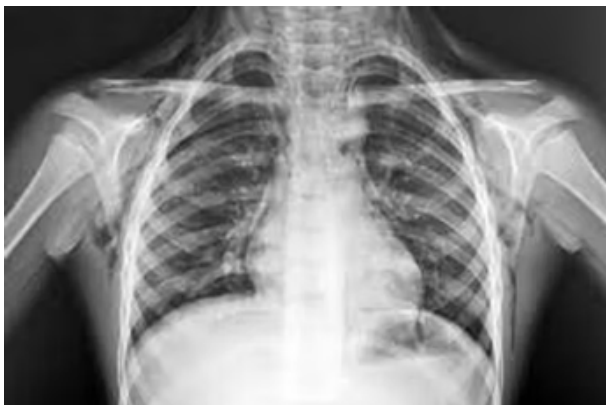FUENTE: BEXARAY.COM



FUENTE: RXPROYECCIONES



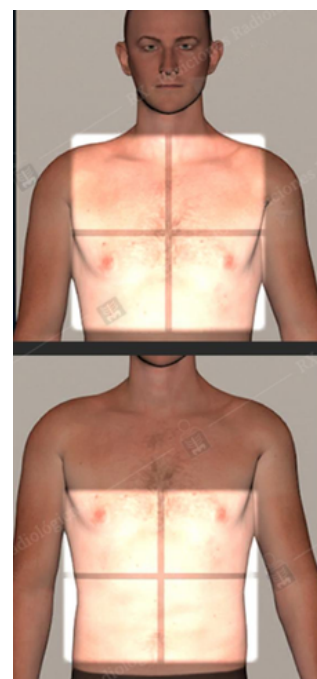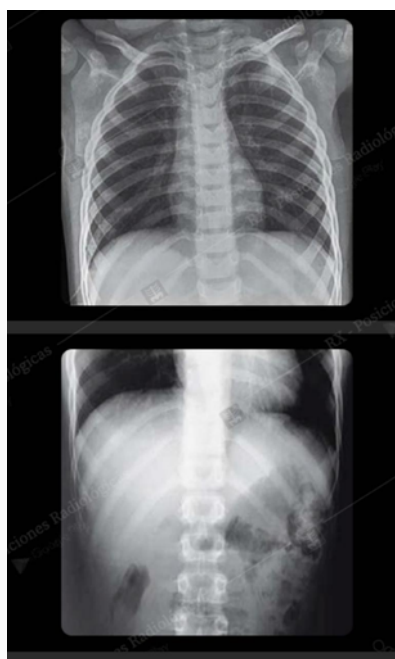
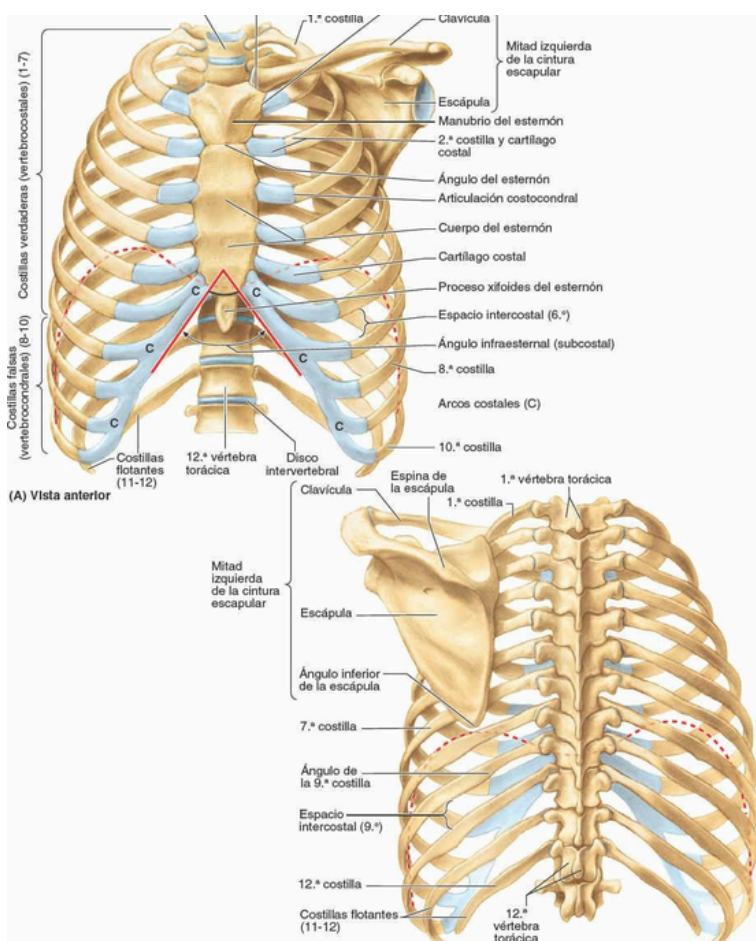
FUENTE: ENFERMERIA.TOP



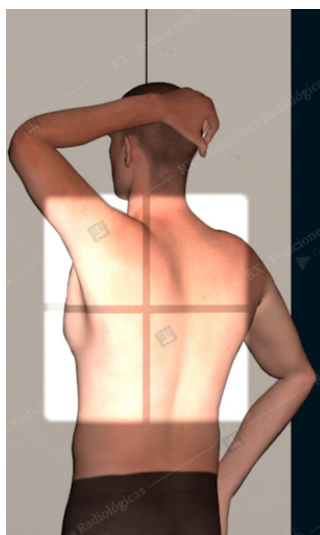
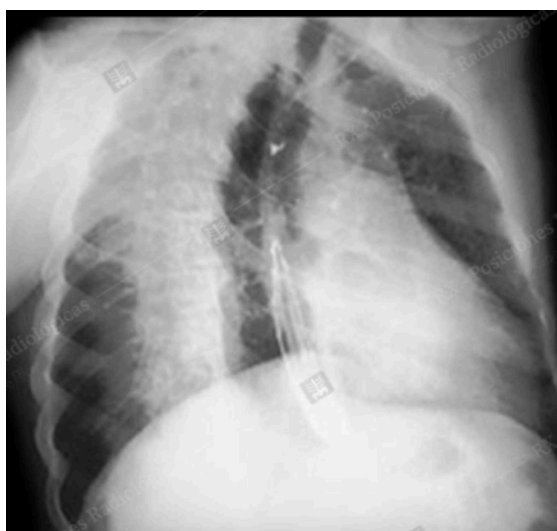FUENTE: UNIRAD

COSTILLAS

- AP O PA (SEGÚN LA REGIÓN AFECTADA: ANTERIOR O POSTERIOR)
- OBLICUA (PARA AISLAR COSTILLAS ESPECÍFICAS)



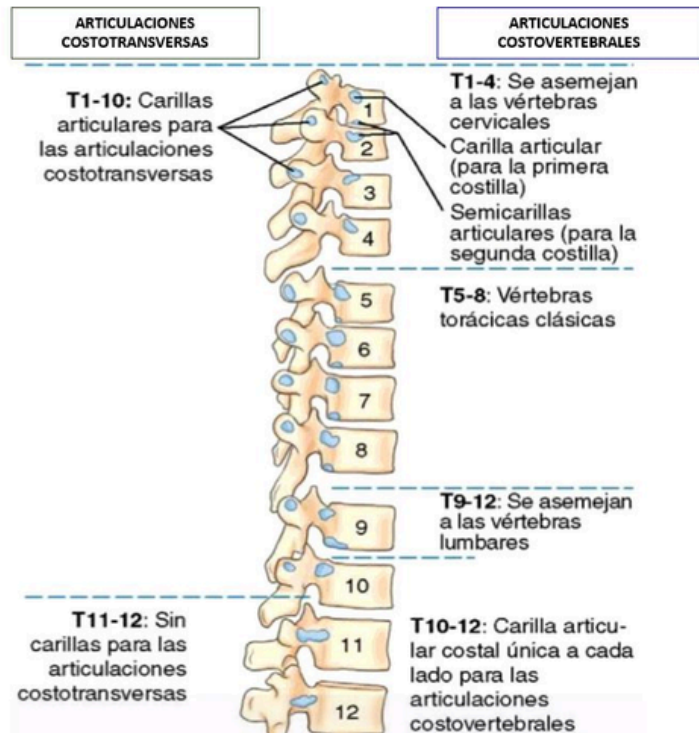
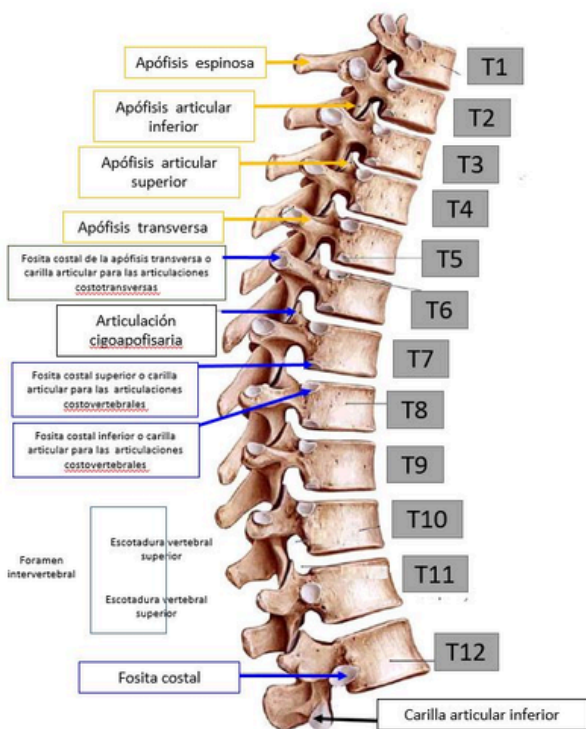
FUENTE: ENFERMERIA.TOP



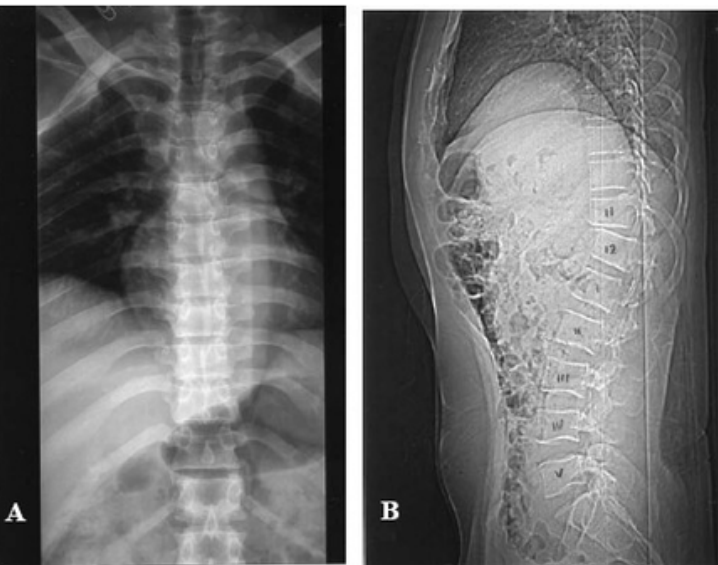
FUENTE: RXPROYECCIONES

COLUMNA TORÁCICA

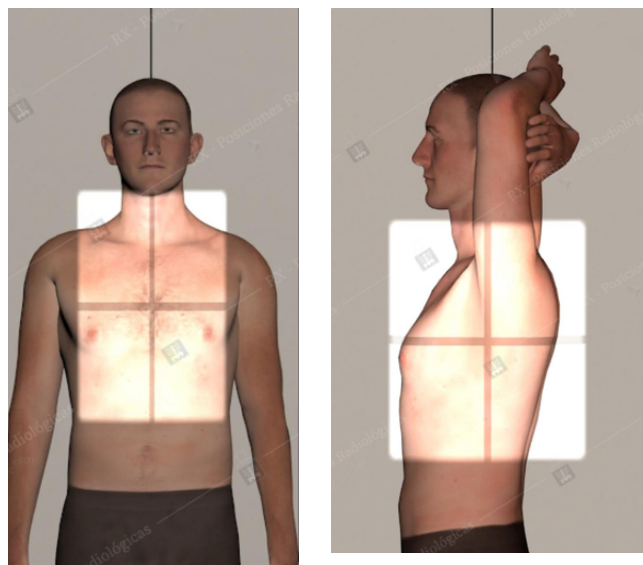
- AP (ANTEROPOSTERIOR)
- LATERAL



FUENTE:DELOPIABYMARTA SANTOS



FUENTE:SCIELOCHILE



FUENTE:RXPROYECCIONES

ABDOMEN: ANATOMÍA TOPOGRÁFICA EN RADIOGRAFÍA

Abdomen

1. AP en decúbito supino

- Posición: Paciente acostado boca arriba.
- Puntos anatómicos visibles:
 - Contorno del hígado, bazo y riñones
 - Gas intestinal
 - Patrón de asas intestinales
- Utilidad: Evaluación general del contenido abdominal: obstrucciones, masas, litiasis renales o vesicales.

2. AP en bipedestación

- Posición: Paciente de pie; rayo horizontal.
- Puntos anatómicos visibles: Niveles aire-líquido, burbujas gástricas, gas libre.
- Utilidad: Sospecha de obstrucción intestinal o perforación (neumoperitoneo).

3. Lateral en decúbito izquierdo

- Posición: Paciente acostado sobre el lado izquierdo, rayo horizontal.
- Puntos anatómicos visibles: Aire subdiafragmático (si existe), asas intestinales, órganos sólidos.
- Utilidad: Alternativa a la bipedestación para detectar aire libre en pacientes encamados.

Columna Lumbar

- AP (anteroposterior)
- Lateral
- Oblicuas derecha e izquierda
- Lateral focalizada en L5–S1 (spot lateral)

Puntos de referencia anatómicos:

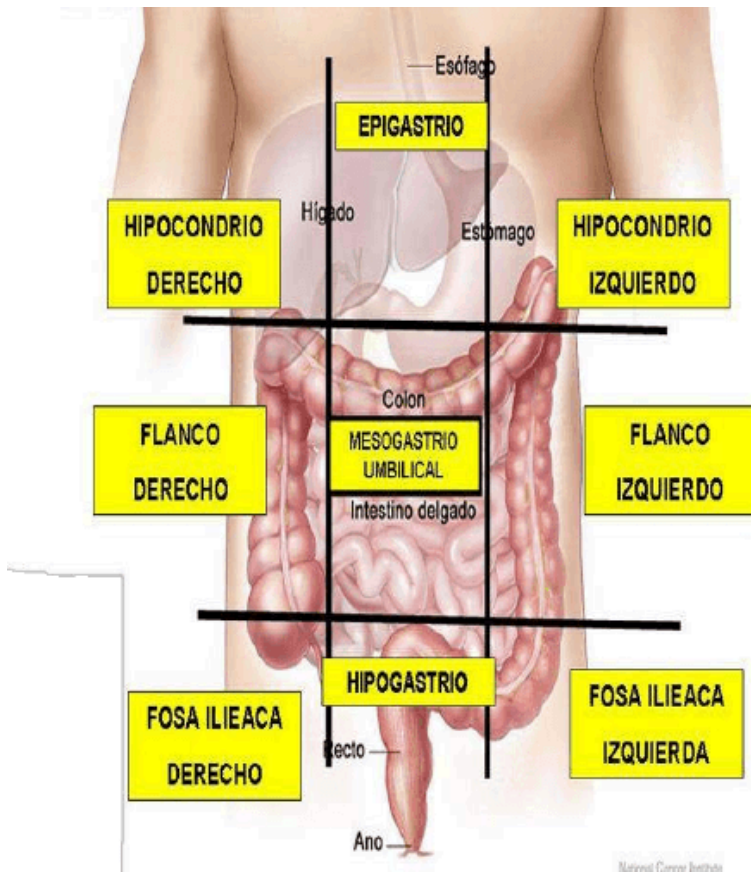
- Cuerpos vertebrales lumbares (L1–L5)
- Discos intervertebrales
- Apófisis espinosas y transversas
- Pedículos
- Forámenes intervertebrales (claros en lateral)
- Articulaciones cigapofisarias (visibles en oblicuas)
- Pars interarticularis (evaluación del "perrito escocés")
- Sínfisis sacroilíaca y lumbosacra (en proyección L5–S1)

Utilidad diagnóstica:

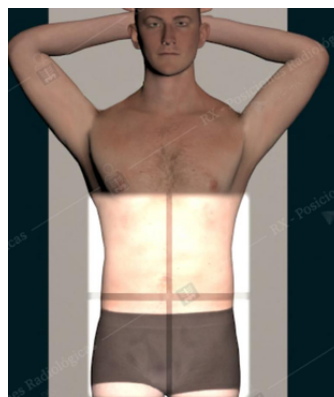
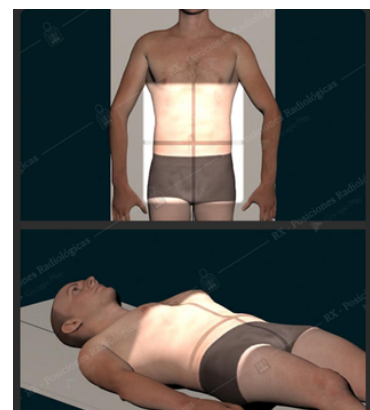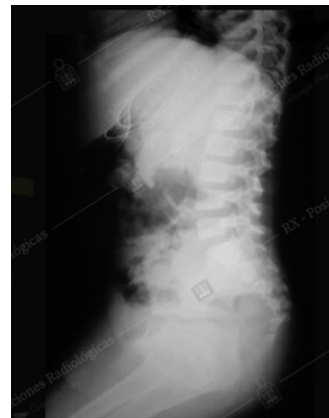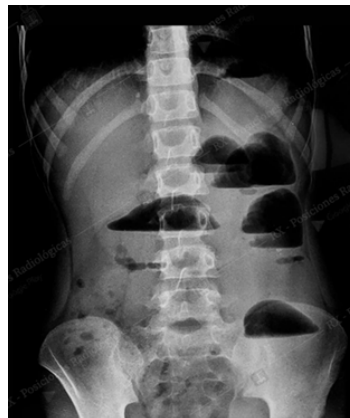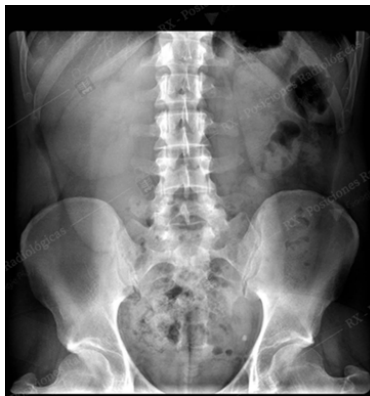- Espondilosis y discopatías
- Hernias discales (con estudios adicionales)
- Espondilolistesis o espondilólisis (fractura de pars)
- Fracturas por compresión o estallido
- Evaluación pre y postquirúrgica
- Escoliosis y alineación vertebral

ABDOMEN

- AP EN DECÚBITO SUPINO
- AP EN BIPEDESTACIÓN
- LATERAL EN DECÚBITO IZQUIERDO (DETECTA AIRE LIBRE EN CAVIDAD ABDOMINAL)



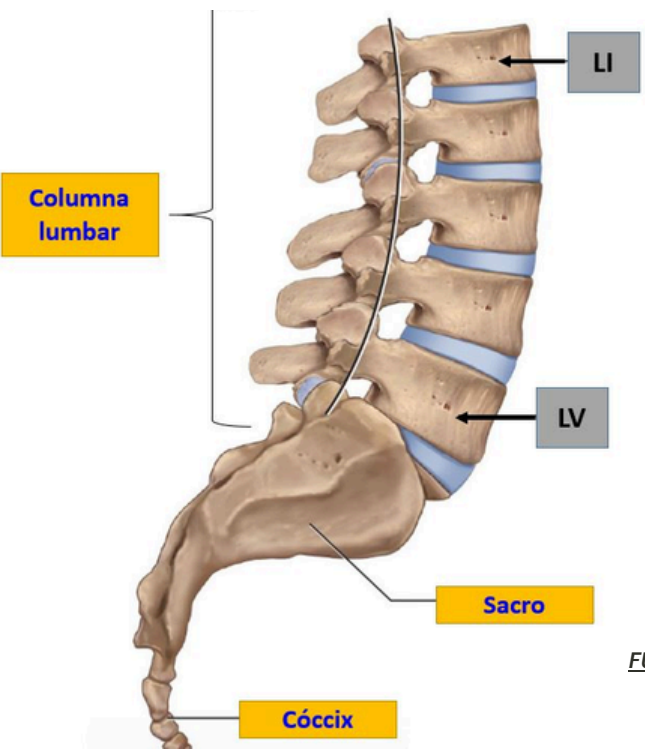
FUENTE: APUNTY.COMBYROBERT



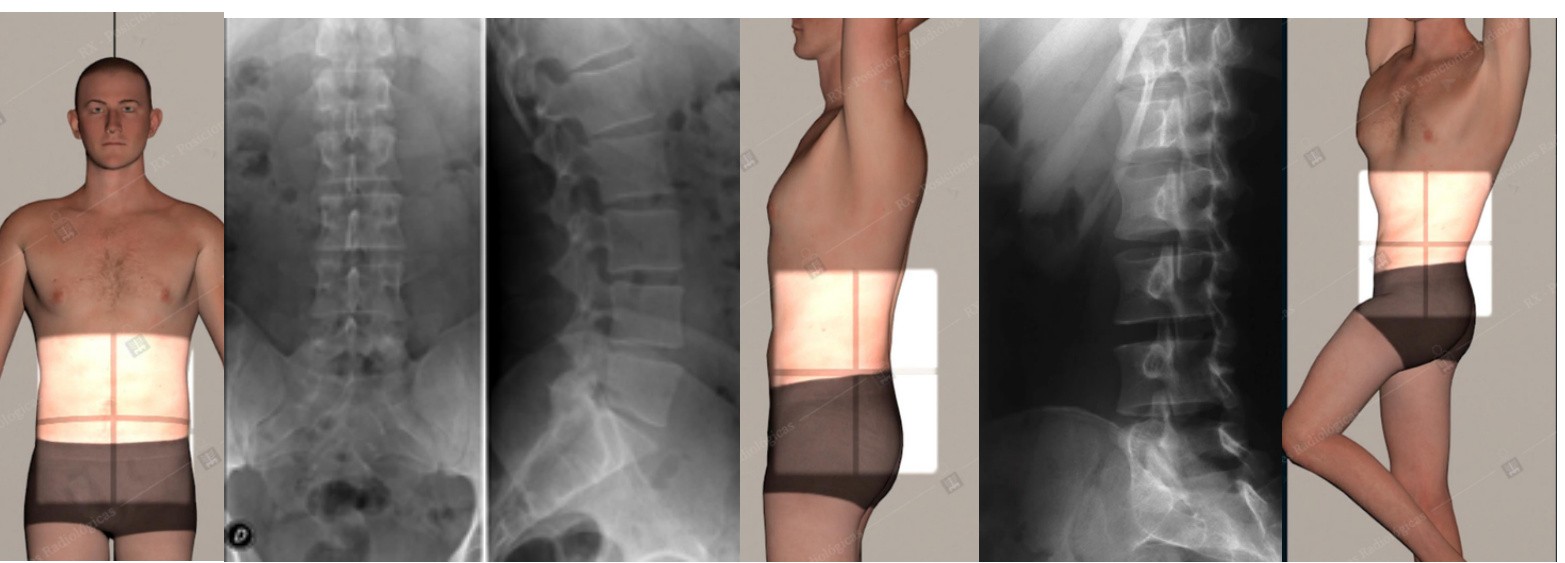
FUENTE: RXPROYECCIONES

COLUMNA LUMBAR

- AP (ANTEROPOSTERIOR)
- LATERAL
- OBLICUAS DERECHA E IZQUIERDA (VISUALIZACIÓN DE ARTICULACIONES CIGAPOFISARIAS Y "PERRITO ESCOCÉS")
- L5-S1 LATERAL ENFOCADA (ESPACIO LUMBOSACRO)



FUENTE:DELOPIABYMARTA SANTOS



FUENTE:CEREBRITI.COM

FUENTE:SCIELOCHILE

EXTREMIDADES SUPERIORES: ANATOMÍA TOPOGRÁFICA EN RADIOGRAFÍA

H. Hombro

Radiografía AP (anteroposterior):

El paciente se coloca en posición erguida o en decúbito con el hombro afectado apoyado contra el receptor, el brazo puede estar en rotación neutra, interna o externa según lo que se desea visualizar. Esta proyección permite observar la clavícula, la escápula (en especial la cavidad glenoidea), y el húmero proximal. Los puntos anatómicos de referencia incluyen el acromion, la apófisis coracoides y la cavidad glenoidea. Se utiliza para evaluar luxaciones, fracturas proximales del húmero y alteraciones articulares. El rayo central se dirige perpendicular al punto 2.5 cm por debajo de la clavícula, centrado sobre la articulación glenohumeral.

Radiografía Axial (Axilar Inferosuperior):

El paciente está en decúbito supino con el brazo abducido 90°, el receptor se coloca debajo del hombro y el rayo entra desde la axila hacia el receptor. Esta proyección es útil para evaluar la relación entre la cabeza del húmero y la cavidad glenoidea, permitiendo ver claramente los tubérculos mayor y menor del húmero. Se usa en estudios traumáticos para descartar luxación glenohumeral. El rayo central se dirige horizontalmente a través de la axila, hacia la articulación escapulohumeral.

2. Codo

Radiografía AP:

El paciente se sienta con el brazo extendido sobre la mesa, la palma de la mano hacia arriba, y el codo en extensión completa si es posible. Esta vista muestra el húmero distal, el radio y cúbito proximales, y es útil para observar fracturas supracondíleas, evaluaciones articulares y alineación ósea. Los puntos de referencia incluyen el epicóndilo lateral y el medial del húmero. El rayo central se dirige perpendicular al centro de la articulación del codo, a nivel del pliegue antecubital.

Radiografía Lateral:

El brazo del paciente se flexiona a 90°, con el hombro y codo en el mismo plano, y el pulgar apuntando hacia arriba. Esta vista muestra el húmero distal y el cúbito y radio superpuestos. El olécranon, parte posterior del cúbito, se observa con claridad en esta posición, siendo clave en diagnósticos de fracturas o desplazamientos. El rayo central se dirige perpendicular al centro de la articulación del codo, en dirección lateral.

3. Muñeca

Radiografía AP (dorsopalmar):

El paciente se coloca con el antebrazo en pronación, la palma de la mano apoyada sobre la mesa y la muñeca en posición neutra. Esta vista permite observar el radio distal, el cúbito distal y todos los huesos del carpo (escafoides, semilunar, piramidal, pisiforme, trapecio, trapecoide, grande y ganchoso). Los puntos de referencia clave son las apófisis estiloides radial y cubital. Es útil para diagnosticar fracturas del carpo, alteraciones articulares y enfermedades degenerativas. El rayo central se dirige perpendicular al centro de la articulación radiocarpiana, justo por encima del pliegue de la muñeca.

Radiografía Lateral:

Con el antebrazo en posición lateral y el pulgar hacia arriba, esta vista permite observar la superposición del radio y el cúbito distal, así como una visión lateral del carpo. El punto de referencia principal es la articulación radiocarpiana. Se usa para evaluar desplazamientos dorsales o volares y fracturas ocultas en proyecciones AP. El rayo central se dirige perpendicular al hueso semilunar, centrado sobre la articulación radiocarpiana.

4. Mano

Radiografía AP (posteroanterior):

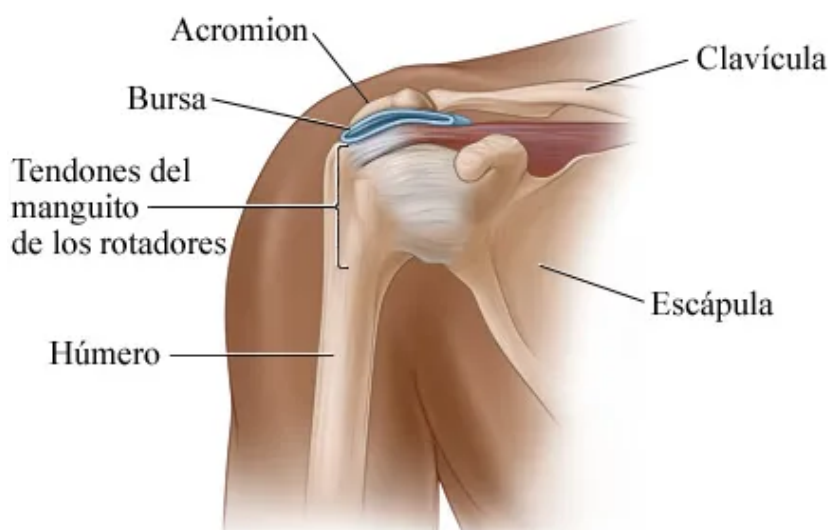
El paciente apoya la mano con la palma hacia abajo sobre la mesa, dedos extendidos. Se visualizan claramente los metacarpianos, las falanges proximales, medias y distales, y las articulaciones interfalángicas, metacarpofalángicas y carpometacarpianas. Esta proyección es fundamental en traumatismos, artritis y anomalías óseas. El rayo central se dirige perpendicular a la tercera articulación metacarpofalángica.

Radiografía Lateral:

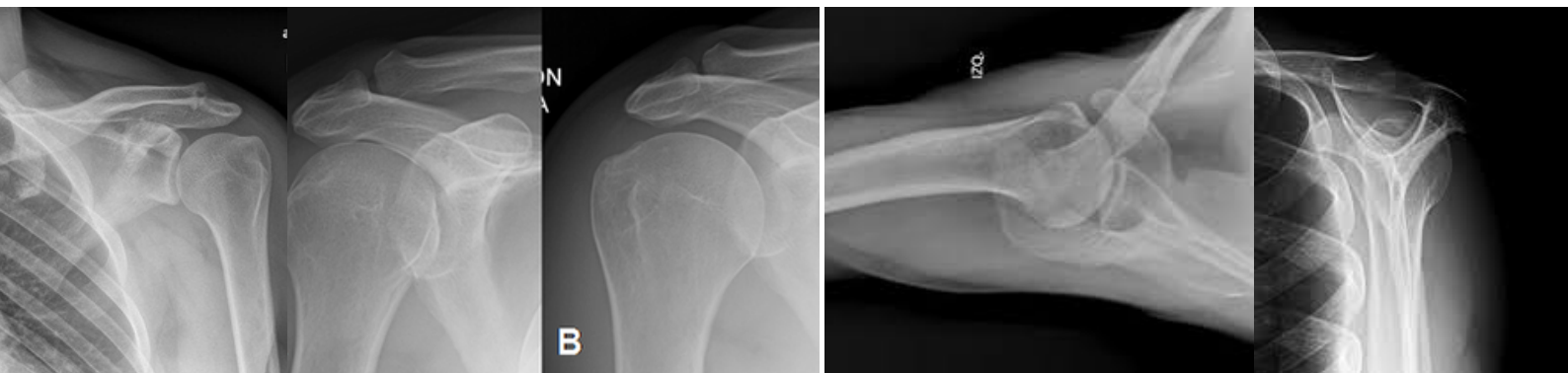La mano se coloca de lado (dedos superpuestos o en abanico), permitiendo evaluar desplazamientos óseos, fracturas o cuerpos extraños. Se observan los metacarpianos y falanges en perfil, lo que facilita el análisis de alineación ósea y compromiso articular. El rayo central se dirige perpendicular a la articulación metacarpofalángica del segundo dedo (índice), o del tercero si se utiliza la técnica de abanico.

HOMBRO

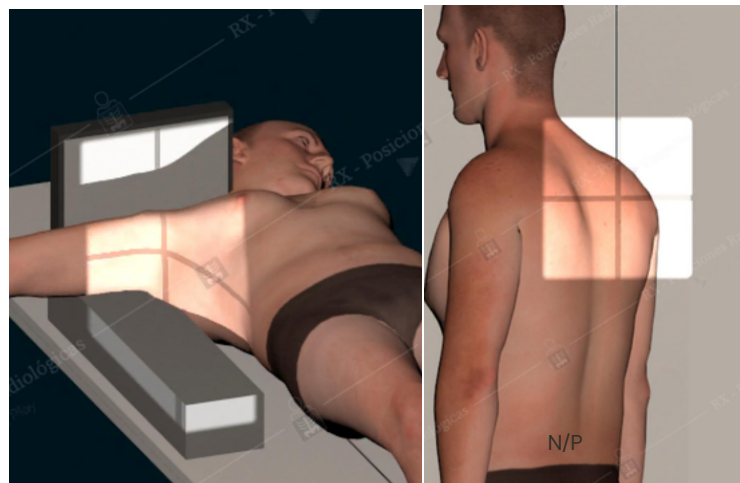
- AP INTERNA Y EXTERNA
- AXILAR
- Y DE ESCÁPULA (TRAUMA)



FUENTE: CIRUGIA DEL HOMBRO 7 DE AGOSTO DE 2024 | HOMBRO, Ithwise, Incorporated



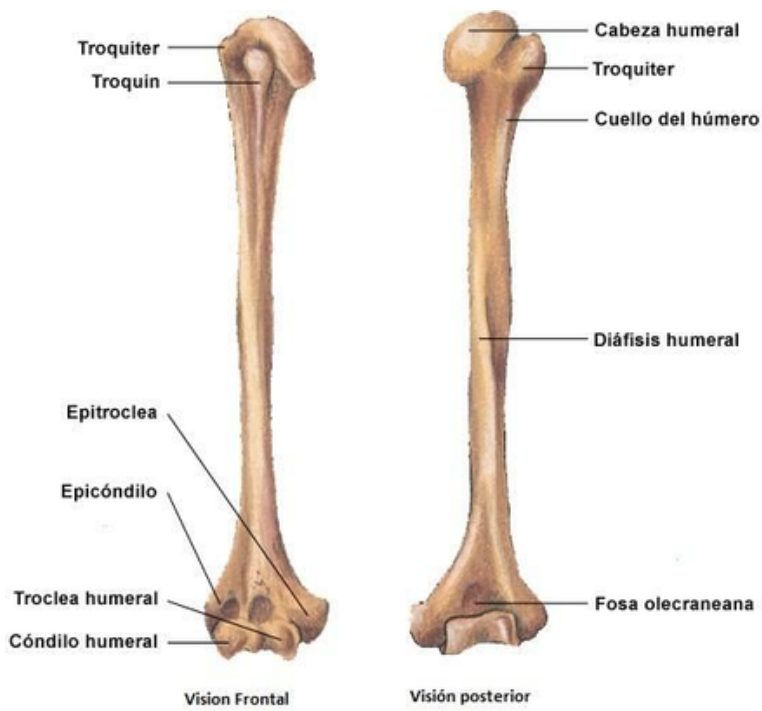
FUENTE: SAMUEL ANTUÑA



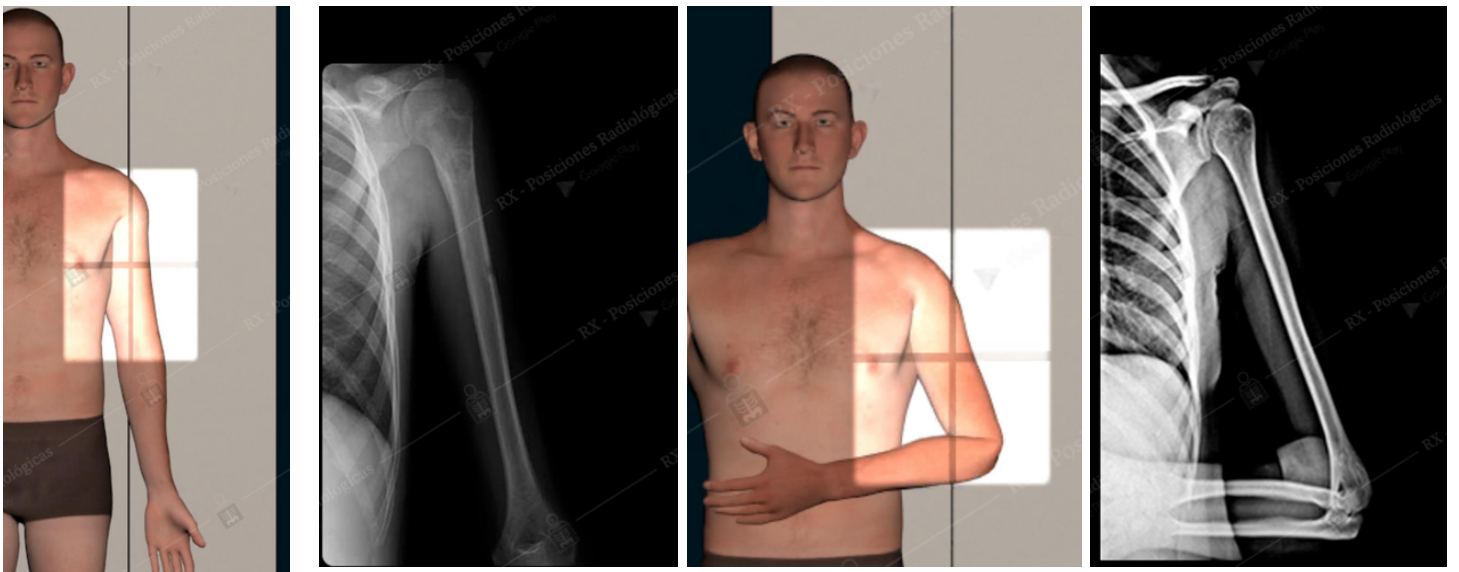
FUENTE: RXPROYECCIONES

BRAZO

- AP DEL HÚMERO
- LATERAL DEL HÚMERO



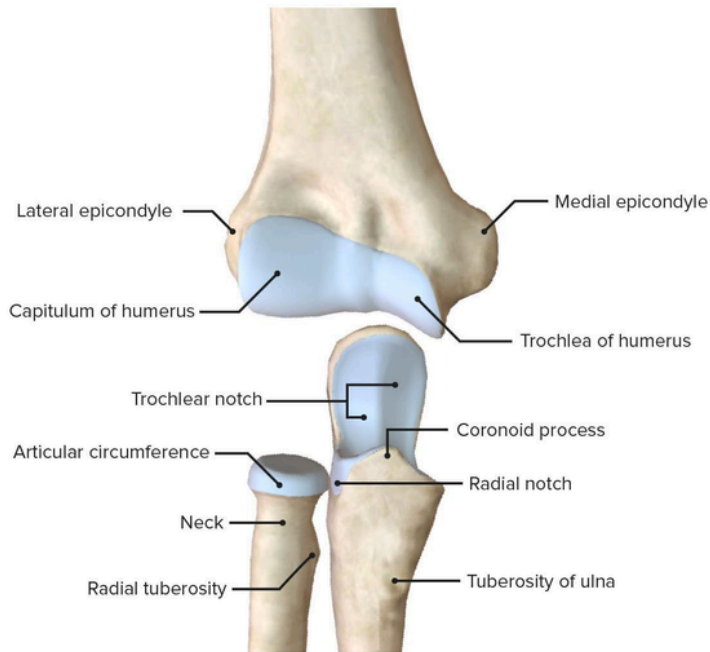
FUENTE: MAYOCLINIC.



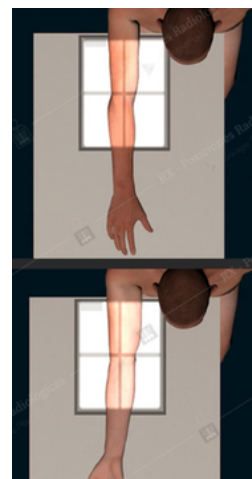
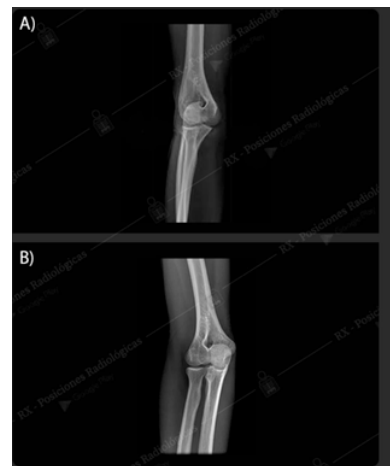
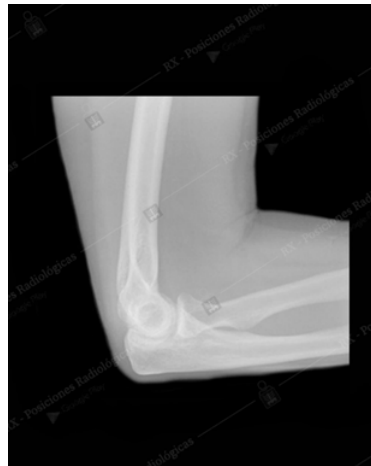
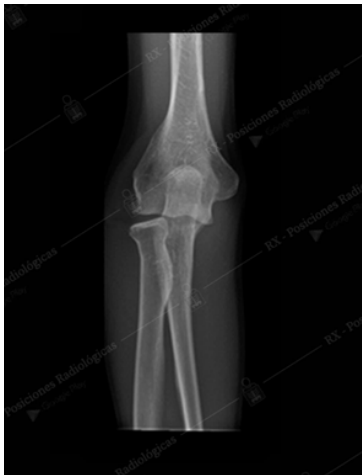FUENTE: IRXPROYECCIONES

CODO

- AP
- LATERAL
- OBLICUAS (INTERNA PARA CÚBITO, EXTERNA PARA CABEZA RADIAL)



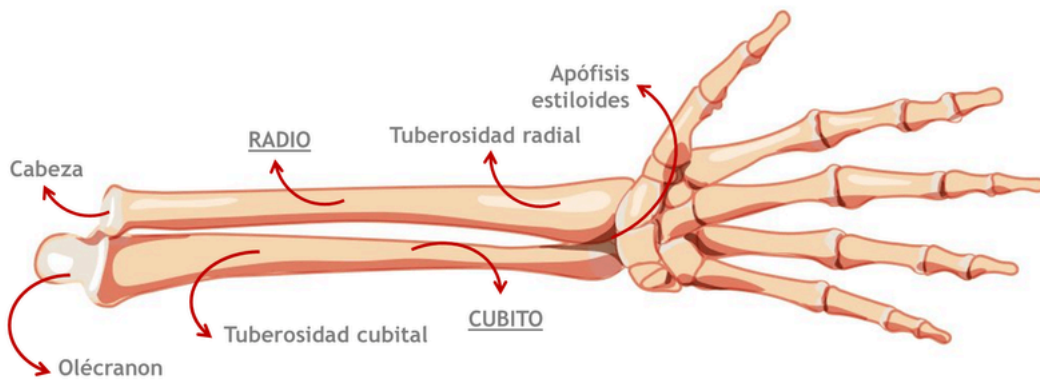
FUENTE:PMEDIC.



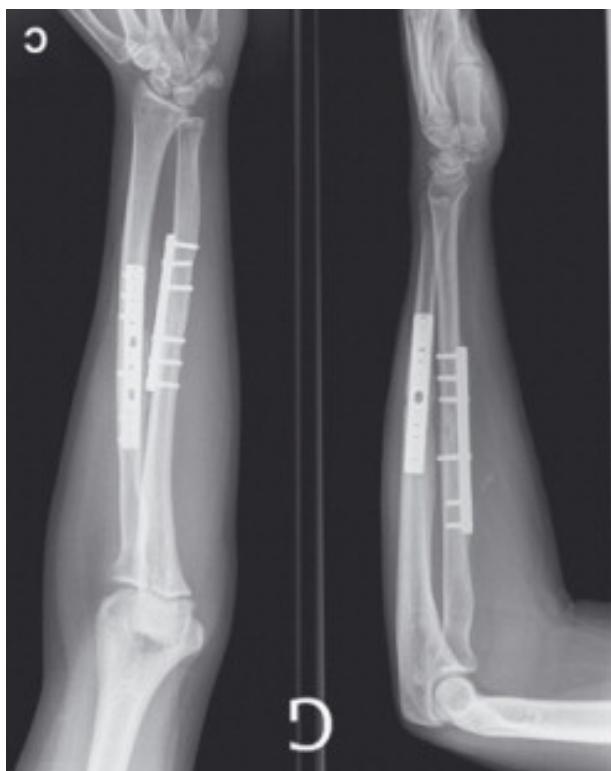FUENTE:RCPROYECCIONES

ANTEBRAZO

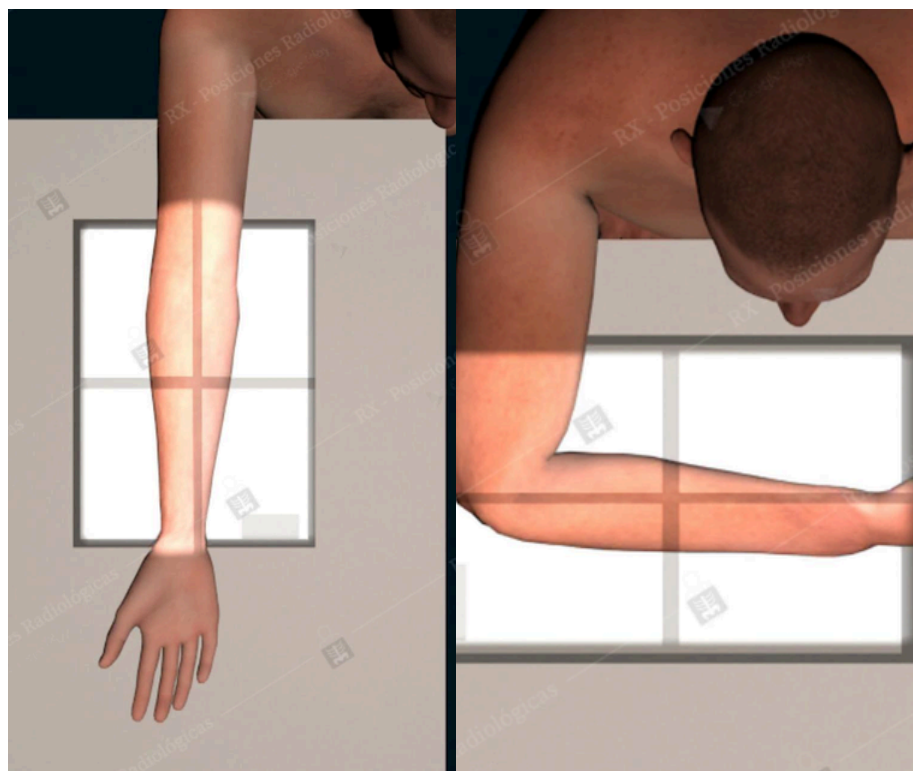
- AP DEL ANTEBRAZO
- LATERAL DEL ANTEBRAZO



FUENTE:LECTUARIO.



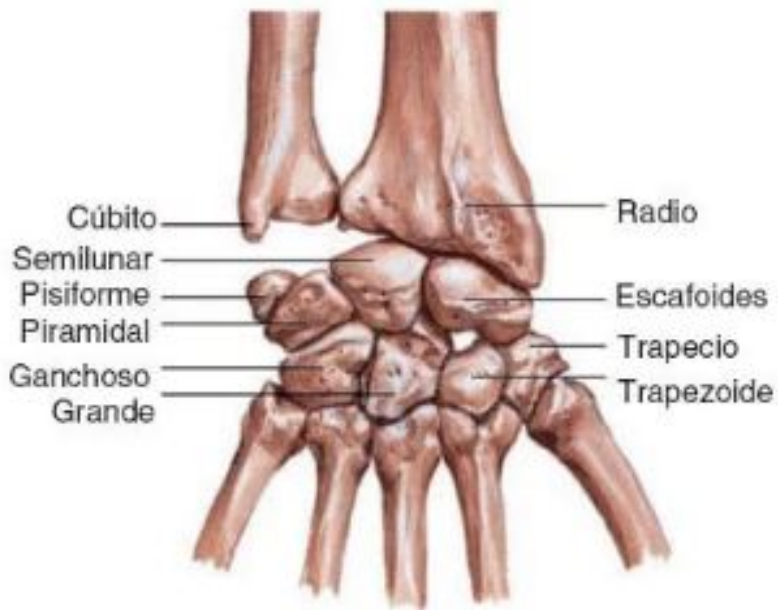
FUENTE:SCIENCEDIRECT.COM



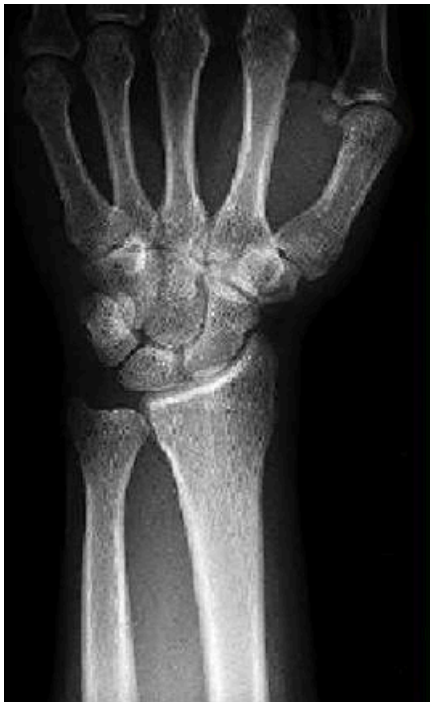FUENTE:RXPROYECCIONES

MUÑECA

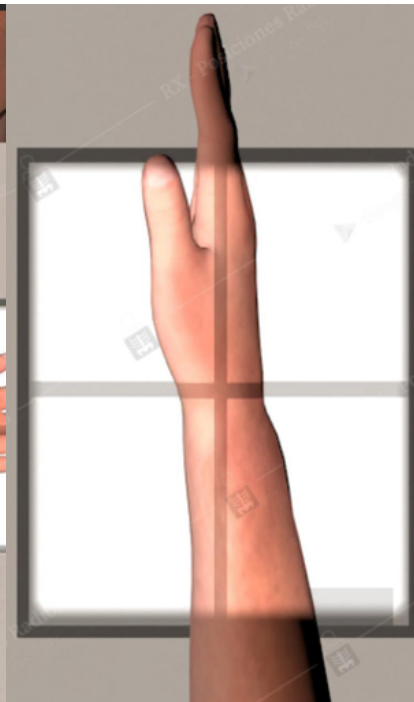
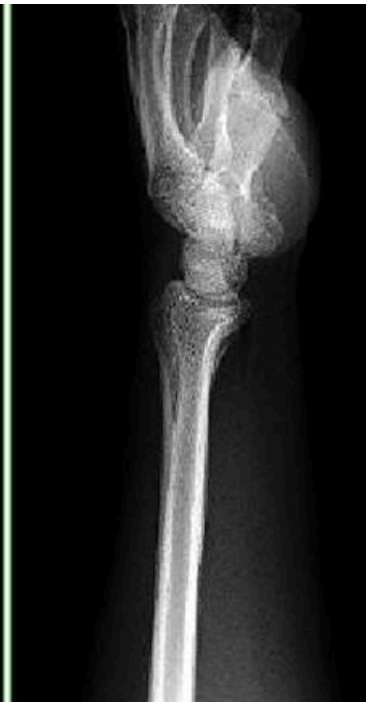- PA
- LATERAL



FUENTE:INSTUTDELAMA.ES



FUENTE:RAAOT.ORG.AR/

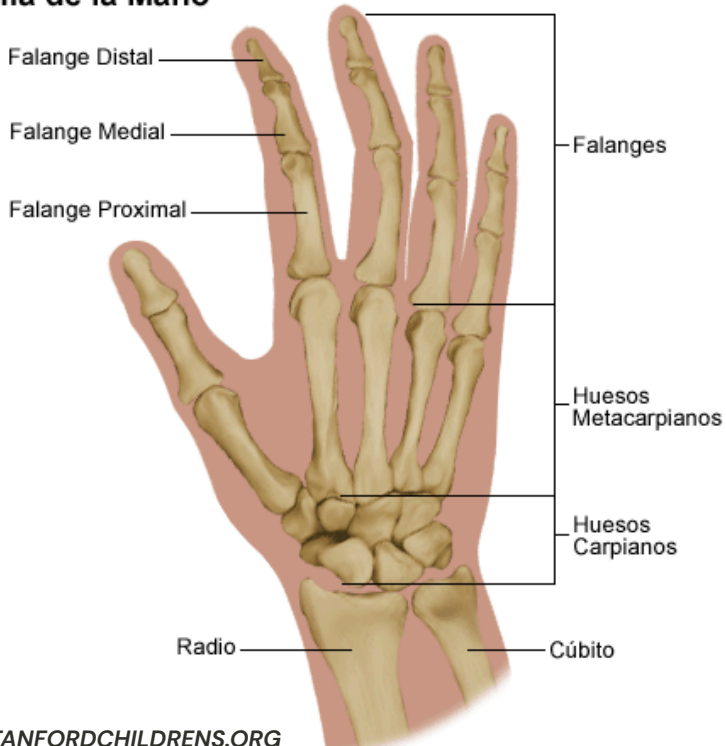


FUENTE:RXPROYECCIONES

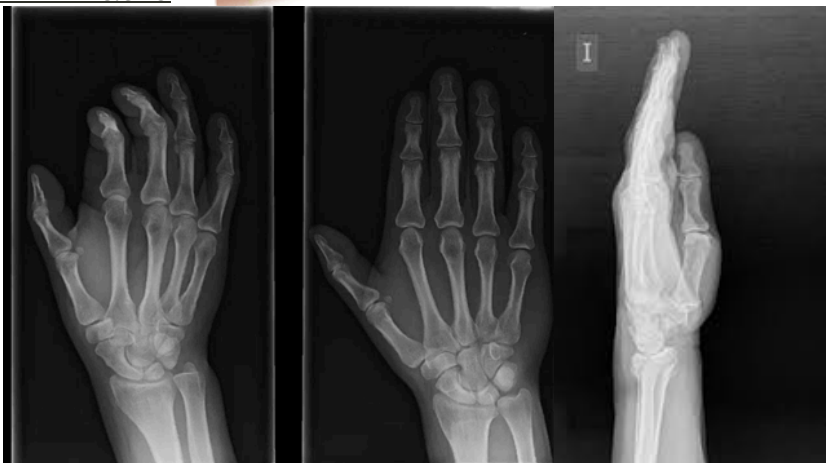MANO

- PA
- OBLICUA
- LATERAL

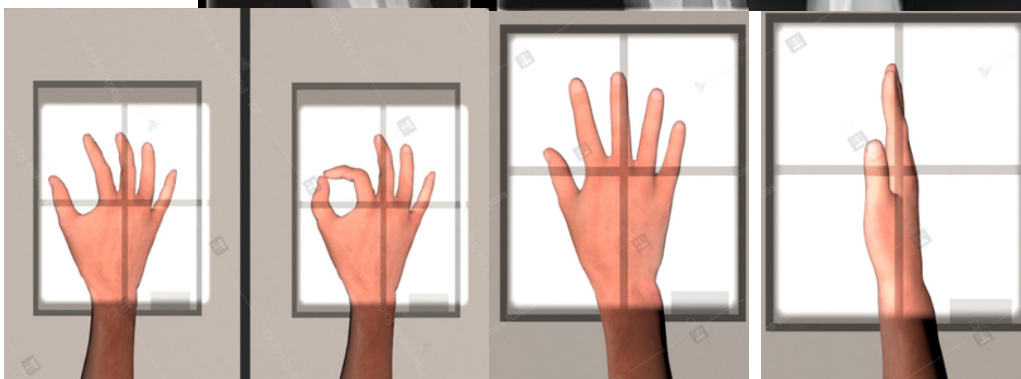
Anatomía de la Mano



FUENTE:STANFORDCHILDRENS.ORG



FUENTE:RADREAHABILITACION



FUENTE:RXPROYECCIONES

EXTREMIDADES INFERIORES : ANATOMÍA TOPOGRÁFICA EN RADIOGRAFÍA

1. CADERA

Proyecciones:

- AP de pelvis
- AP de cadera focalizada
- Lateral (Danelius-Miller) – trauma/agudo
- Oblicuas (Judet) – acetábulo

Puntos de referencia anatómicos:

- Cabeza y cuello femoral
- Acetábulo
- Rama iliopubiana e isquiática
- Trocánter mayor y menor

Utilidad diagnóstica:

- Fracturas del cuello femoral
- Luxaciones
- Displasia de cadera
- Artrosis o necrosis avascular

2. FÉMUR

Proyecciones:

- AP
- Lateral

Puntos de referencia anatómicos:

- Diáfisis femoral
- Cóndilos femorales
- Trocánteres

Utilidad diagnóstica:

- Fracturas diafisarias
- Tumores óseos
- Evaluación posquirúrgica

3. RODILLA

Proyecciones:

- AP
- Lateral
- Oblicua interna y externa
- Axial (Skyline / Merchant) – patela

Puntos de referencia anatómicos:

- Cóndilos femorales
- Meseta tibial
- Rótula
- Tuberosidad tibial

Utilidad diagnóstica:

- Lesiones ligamentosas y meniscales (complemento clínico)
- Fracturas de rótula, meseta tibial
- Desalineación patelofemoral

4. PIERNA (TIBIA Y PERONÉ)

Proyecciones:

- AP
- Lateral

Puntos de referencia anatómicos:

- Diáfisis tibial y peronea
- Maleolos (distalmente)
- Tuberosidad anterior de la tibia

Utilidad diagnóstica:

- Fracturas diafisarias
- Pseudoartrosis o lesiones traumáticas

5. TOBILLO

Proyecciones:

- AP
- Lateral
- Oblicua con rotación interna (Mortaja o mortise view)

Puntos de referencia anatómicos:

- Maleolo lateral (peroné)
- Maleolo medial (tibia)
- Astrágalo (tálus)
- Espacio articular tibioastragalino

Utilidad diagnóstica:

- Fracturas maleolares
- Luxaciones del tobillo
- Evaluación de la articulación tibioastragalina

6. PIE

Proyecciones:

- AP dorsoplantar
- Oblicua interna
- Lateral

Puntos de referencia anatómicos:

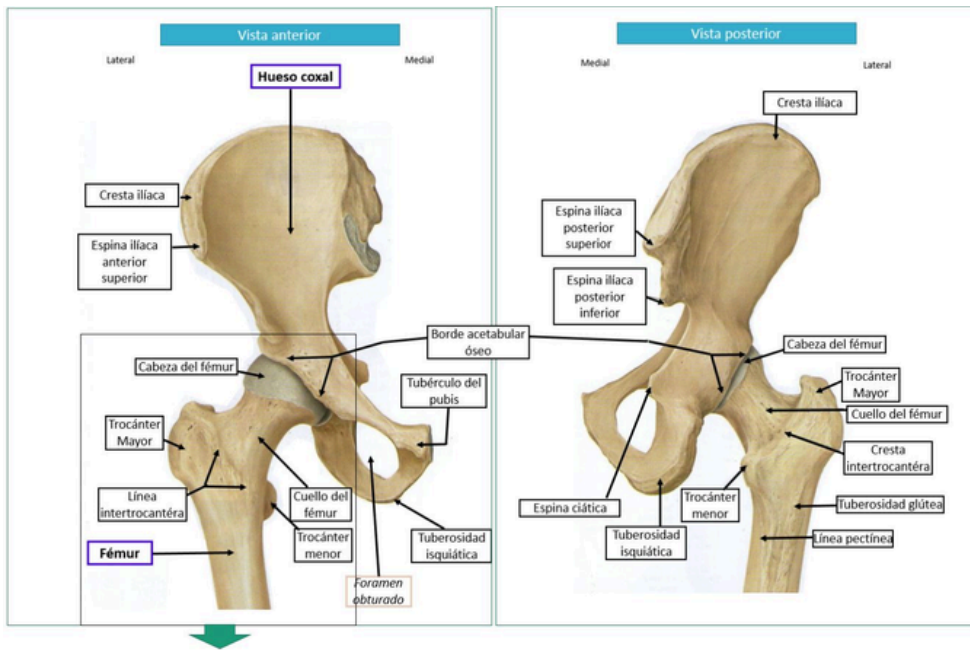
- Falanges
- Metatarsianos
- Huesos del tarso (calcáneo, astrágalo, navicular, cuboides, cuneiformes)

Utilidad diagnóstica:

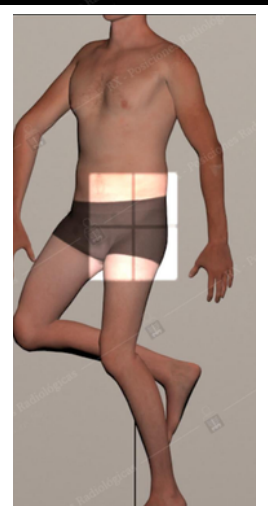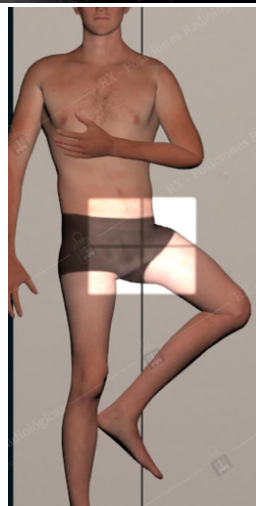
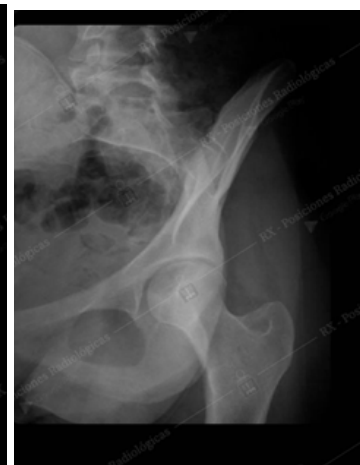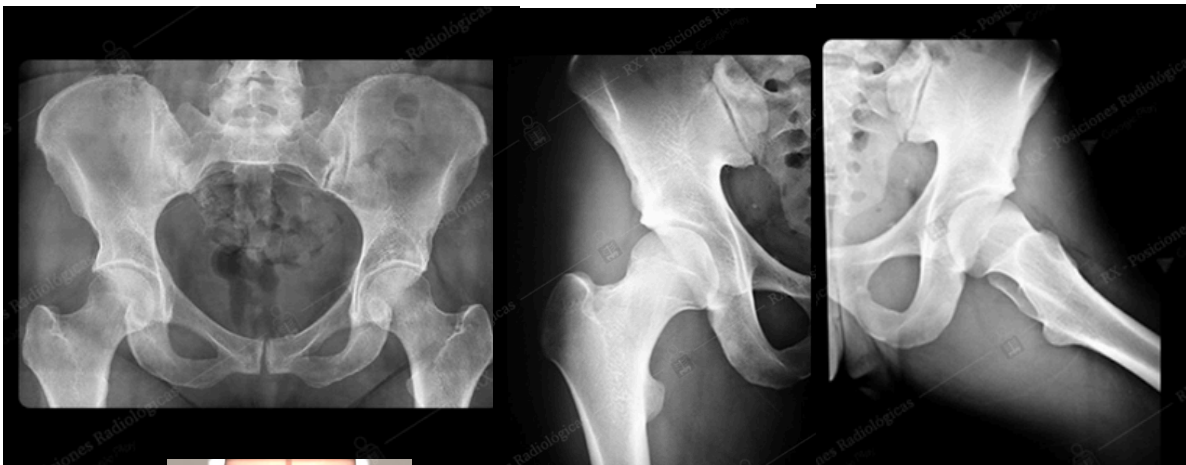- Fracturas óseas
- Evaluación del arco plantar
- Lesiones por trauma o estrés

CADERA

- AP DE PELVIS
- AP DE CADERA FOCALIZADA
- LATERAL (DANELIUS-MILLER) – TRAUMA/AGUDO
- OBLICUAS (JUDET) – ACETÁBULO



FUENTE: DOLOPEDIA

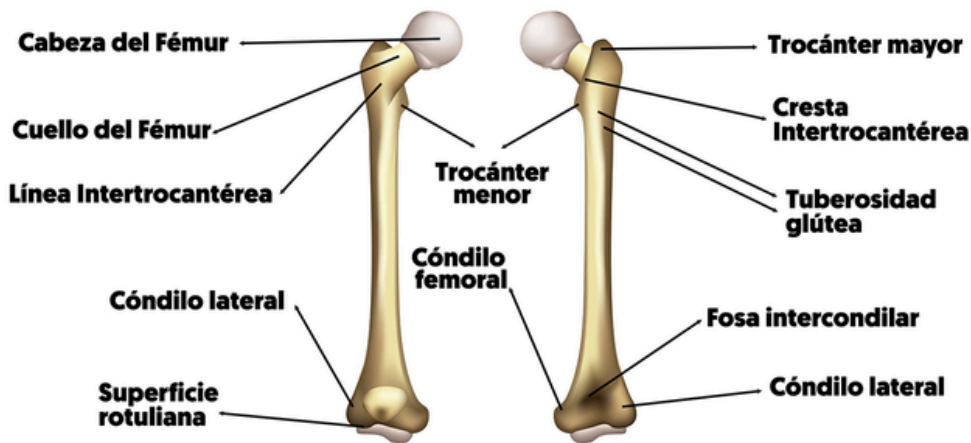


FUENTE: RXPROYECCIONES

FÉMUR

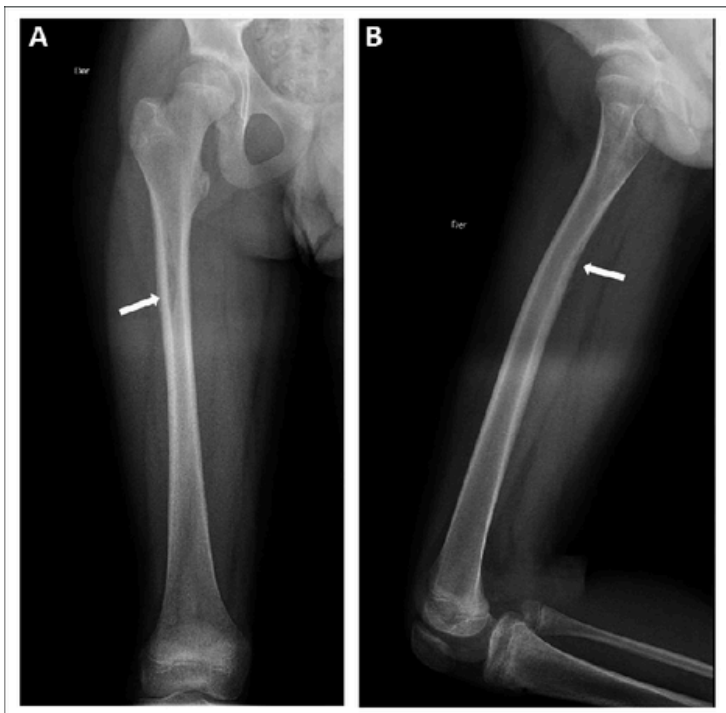
- AP
- LATERAL

PARTES DEL FÉMUR



Profe Recursos www.Proferecursos.com | © Todos los derechos reservados | Material con Copyright

FUENTE:PROFERECURSO



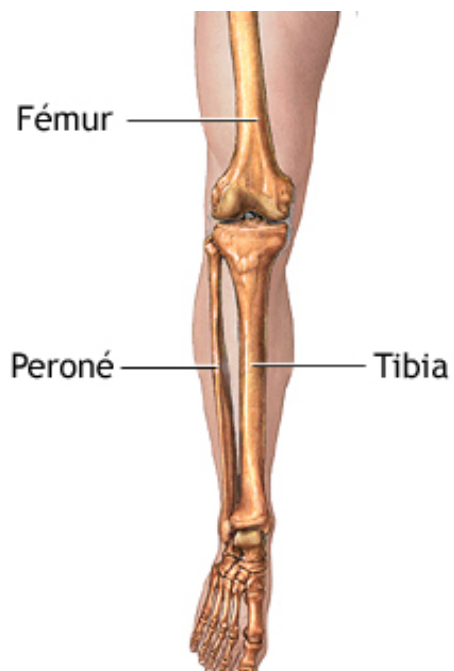
FUENTE:BY ISMAEL CAÑETE



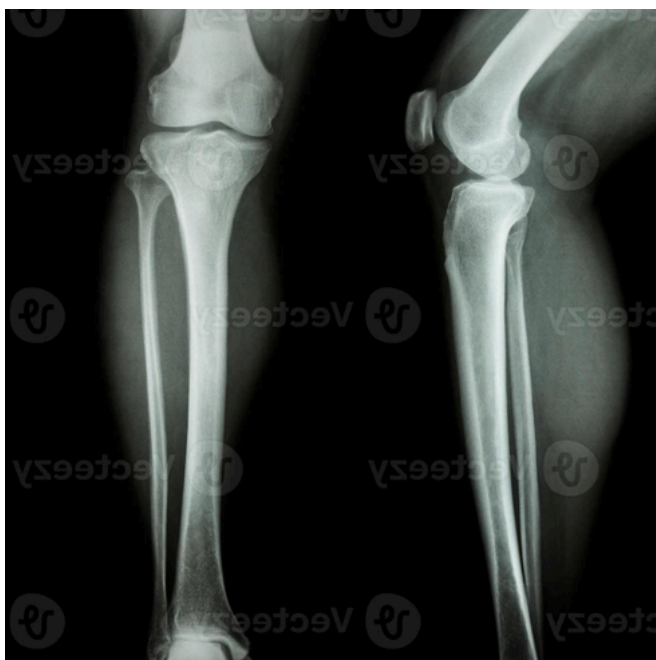FUENTE:RXPROYECCIONES

PIERNA (TIBIA Y PERONÉ)

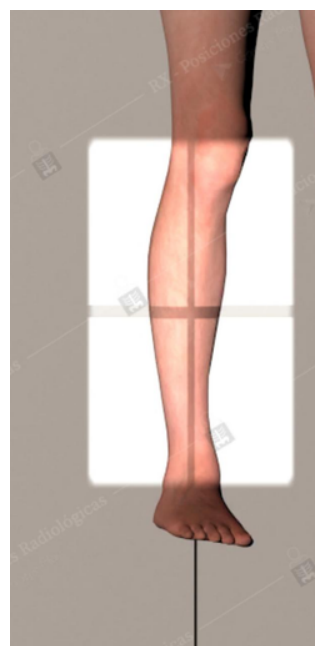- AP
- LATERAL



FUENTE: MEDLINEPLUS



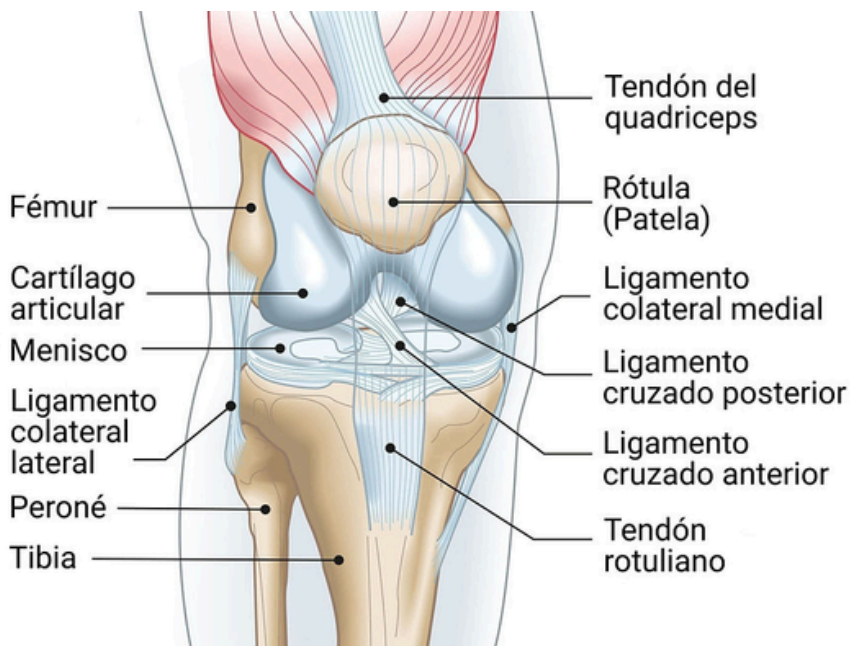
FUENTE: ES.VECTEEZY.



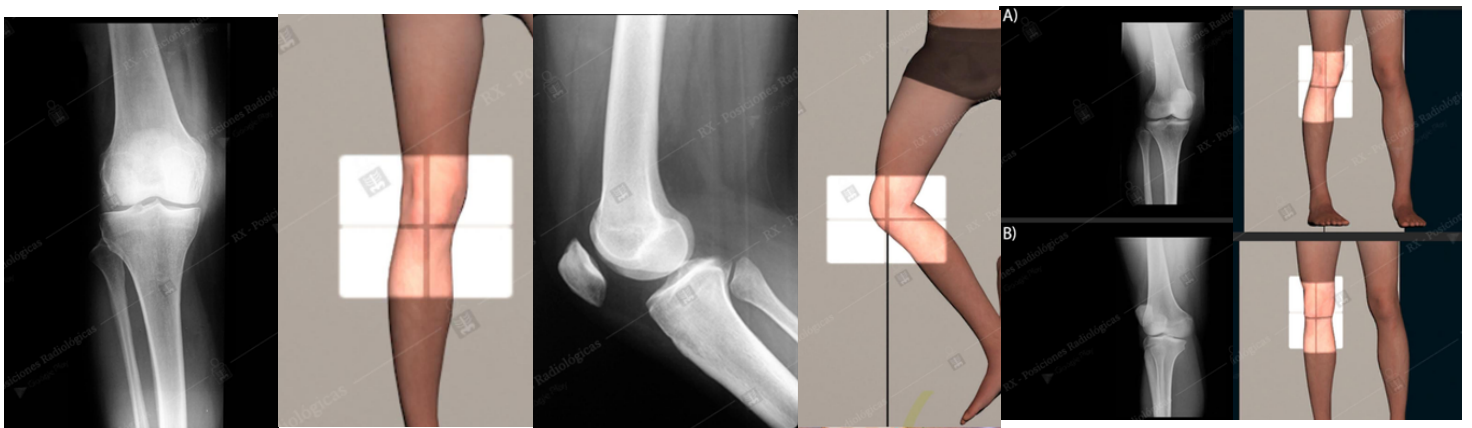FUENTE: RXPROYECCIONES

RODILLA

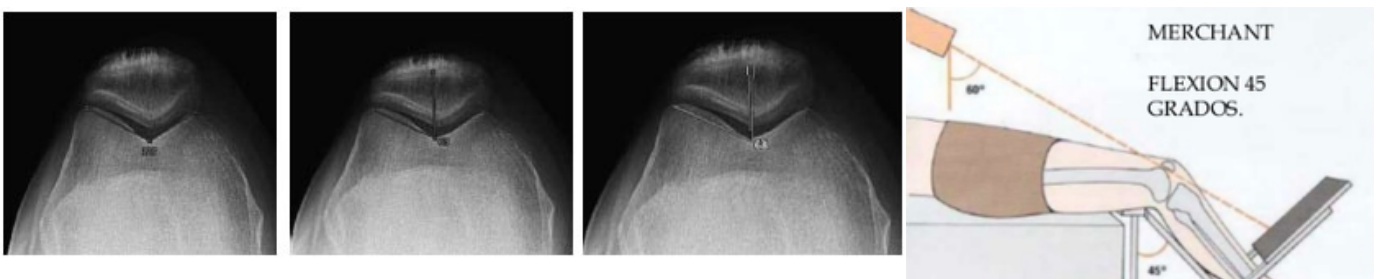
- AP
- LATERAL
- OBLICUAS
- AXIAL (MERCHANT O SKYLINE) → RÓTULA



FUENTE:DR,SANTIAGO MANZANAL



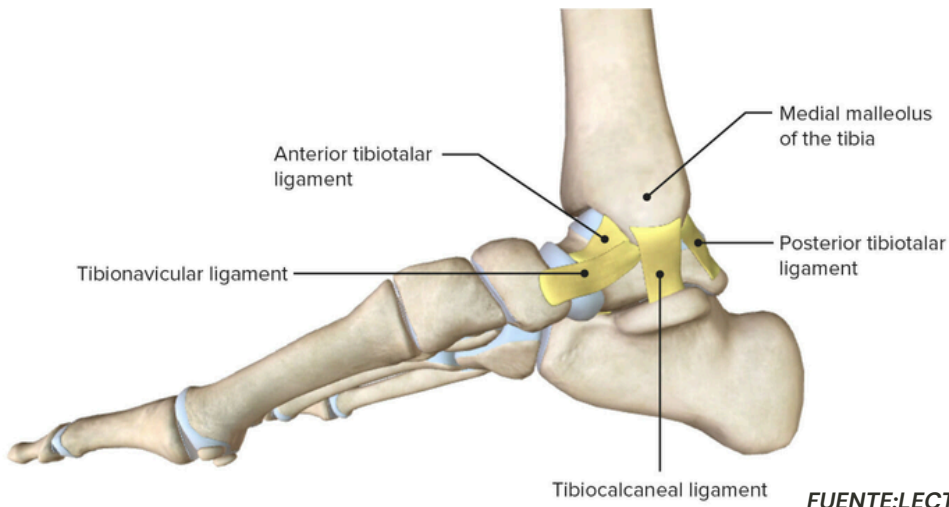
FUENTE:RXPROYECCIONES



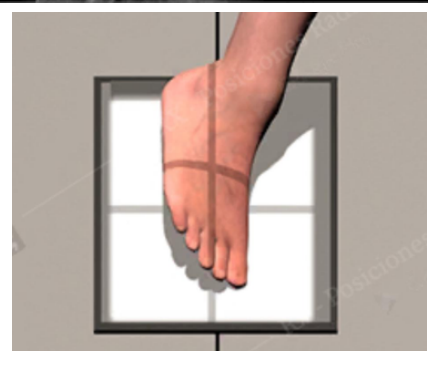
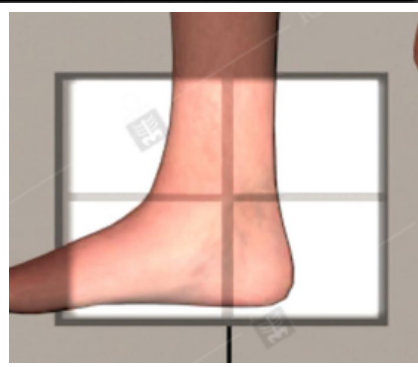
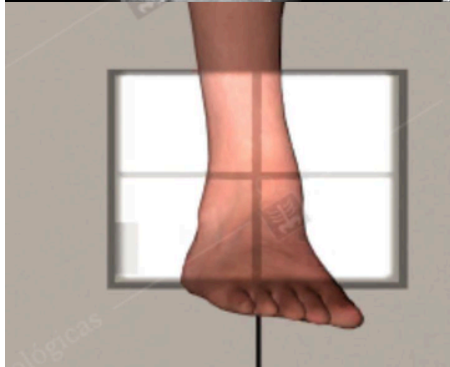
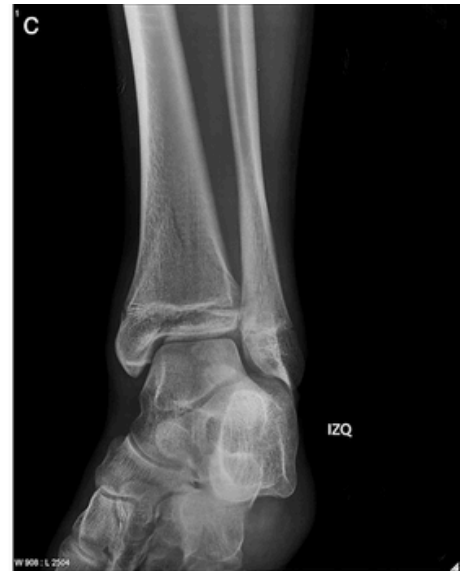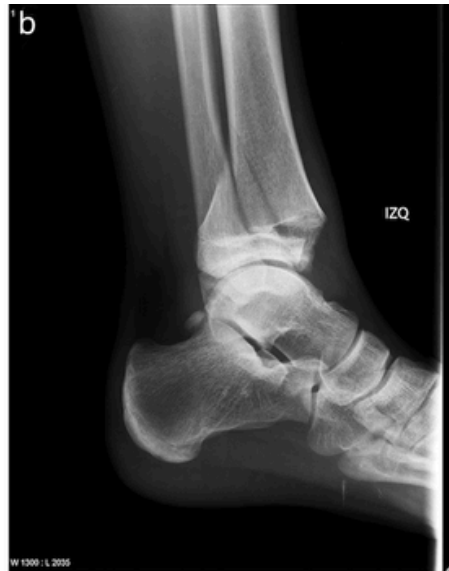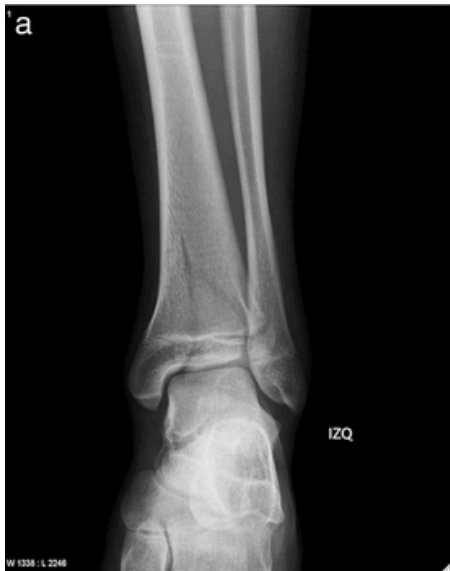FUENTE:SCIELOCHILE

TOBILLO

- AP
- LATERAL
- OBLICUA CON ROTACIÓN INTERNA 15-20°



FUENTE: LECTURIO

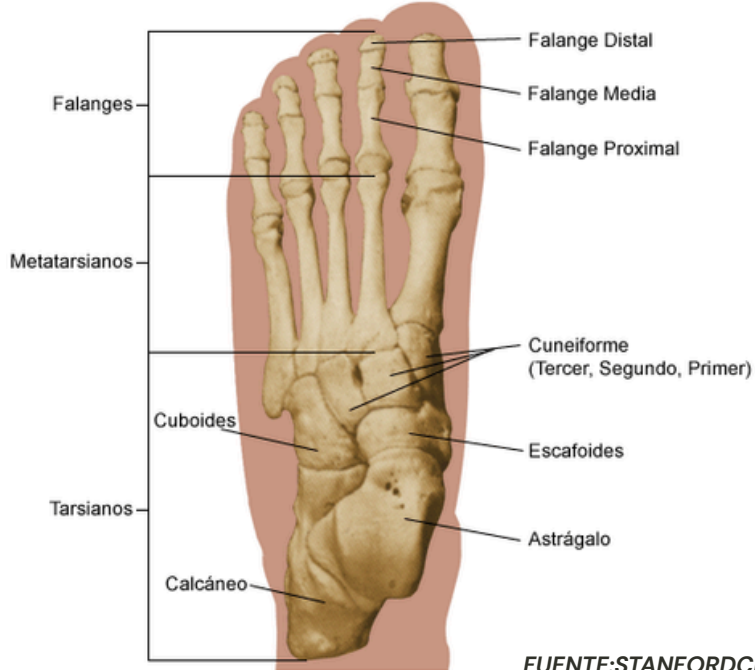

FUENTE: RXPROYECCIONES

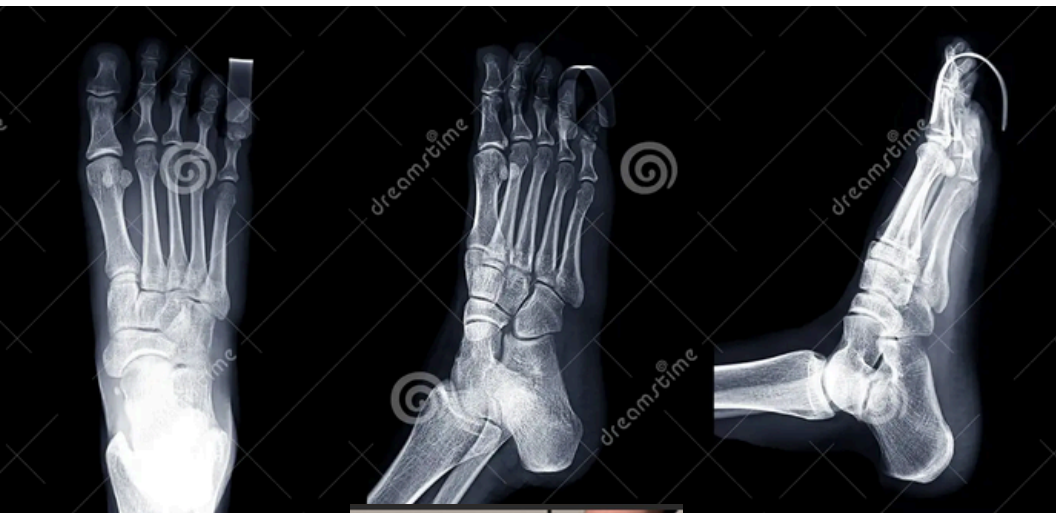PIE

- AP DORSOPLANTAR
- OBLICUA
- LATERAL

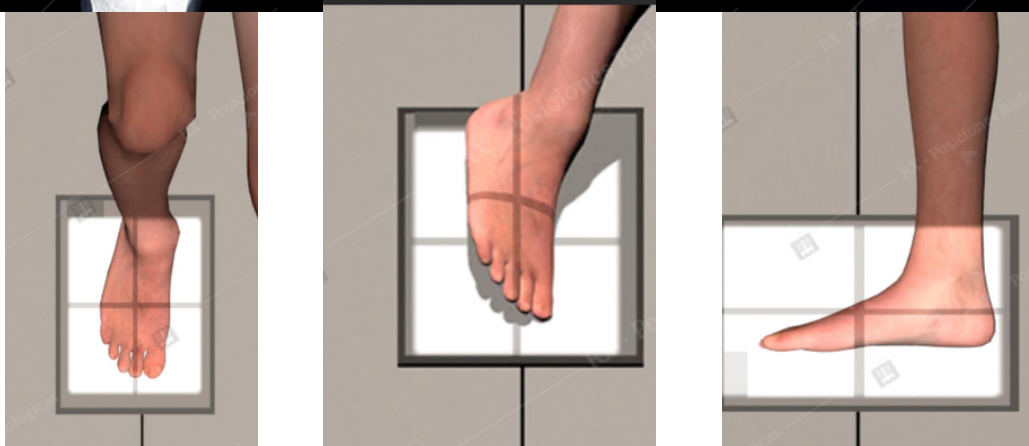
Anatomía del Pie



FUENTE:STANFORDCHILDRENS.ORG



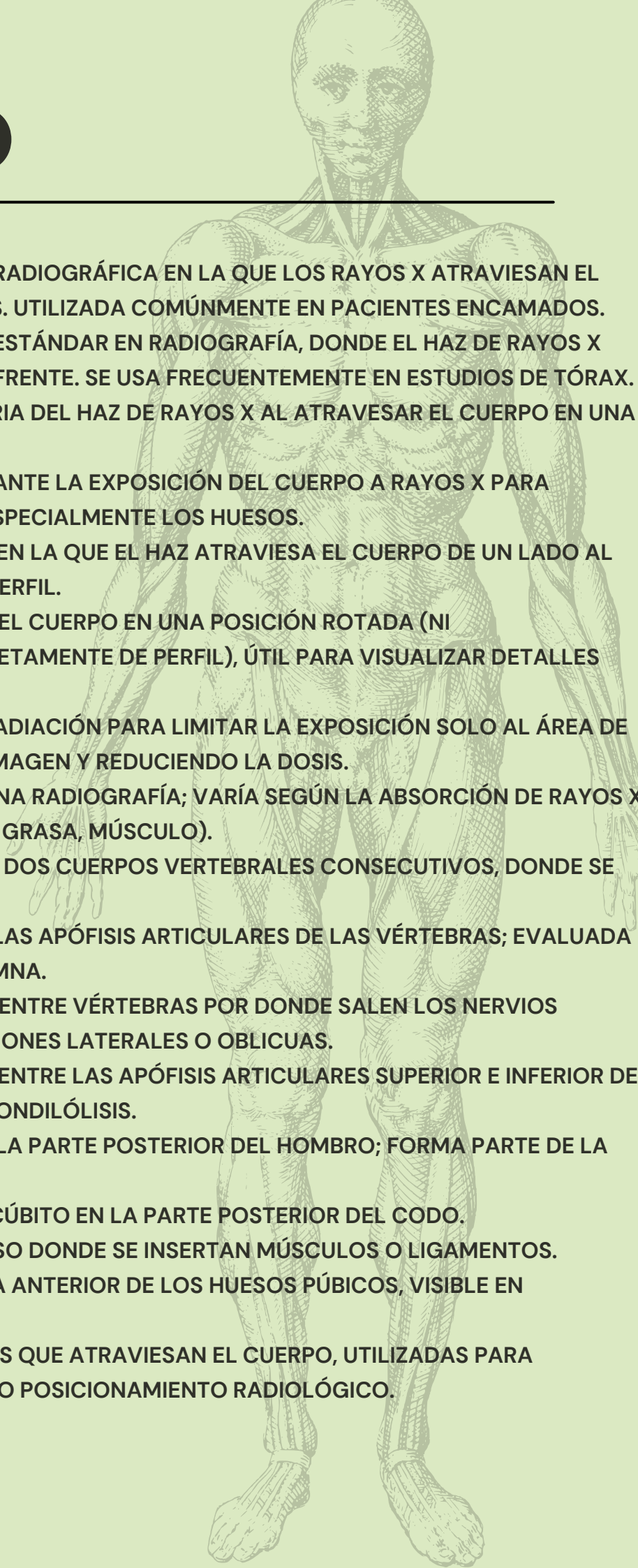
FUENTE:FREMSSITE




FUENTE:RXPROYECCIONES

GLOSARIO

- **AP (ANTEROPOSTERIOR):** PROYECCIÓN RADIOGRÁFICA EN LA QUE LOS RAYOS X ATRAVIESAN EL CUERPO DESDE EL FRENTE HACIA ATRÁS. UTILIZADA COMÚNMENTE EN PACIENTES ENCAMADOS.
- **PA (POSTEROANTERIOR):** PROYECCIÓN ESTÁNDAR EN RADIOGRAFÍA, DONDE EL HAZ DE RAYOS X ENTRA POR LA ESPALDA Y SALE POR EL FRENTE. SE USA FRECUENTEMENTE EN ESTUDIOS DE TÓRAX.
- **PROYECCIÓN:** DIRECCIÓN O TRAYECTORIA DEL HAZ DE RAYOS X AL ATRAVESAR EL CUERPO EN UNA RADIOGRAFÍA.
- **RADIOGRAFÍA:** IMAGEN OBTENIDA MEDIANTE LA EXPOSICIÓN DEL CUERPO A RAYOS X PARA VISUALIZAR ESTRUCTURAS INTERNAS, ESPECIALMENTE LOS HUESOS.
- **LATERAL:** PROYECCIÓN RADIOGRÁFICA EN LA QUE EL HAZ ATRAVIESA EL CUERPO DE UN LADO AL OTRO, MOSTRANDO ESTRUCTURAS EN PERFIL.
- **OBLICUA:** PROYECCIÓN OBTENIDA CON EL CUERPO EN UNA POSICIÓN ROTADA (NI COMPLETAMENTE DE FRENTE NI COMPLETAMENTE DE PERFIL), ÚTIL PARA VISUALIZAR DETALLES ARTICULARES Y ÓSEOS.
- **COLIMACIÓN:** AJUSTE DEL CAMPO DE RADIACIÓN PARA LIMITAR LA EXPOSICIÓN SOLO AL ÁREA DE INTERÉS, MEJORANDO LA CALIDAD DE IMAGEN Y REDUCIENDO LA DOSIS.
- **DENSIDAD:** GRADO DE OSCURIDAD EN UNA RADIOGRAFÍA; VARÍA SEGÚN LA ABSORCIÓN DE RAYOS X POR DIFERENTES TEJIDOS (HUESO, AIRE, GRASA, MÚSCULO).
- **ESPACIO INTERVERTEBRAL:** ÁREA ENTRE DOS CUERPOS VERTEBRALES CONSECUTIVOS, DONDE SE LOCALIZA EL DISCO INTERVERTEBRAL.
- **CIGAPOFISARIA:** ARTICULACIÓN ENTRE LAS APÓFISIS ARTICULARES DE LAS VÉRTEBRAS; EVALUADA EN PROYECCIONES OBLICUAS DE COLUMNA.
- **FORAMEN INTERVERTEBRAL:** ABERTURA ENTRE VÉRTEBRAS POR DONDE SALEN LOS NERVIOS RAQUÍDEOS; SE VISUALIZA EN PROYECCIONES LATERALES O OBLICUAS.
- **PARS INTERARTICULARIS:** REGIÓN ÓSEA ENTRE LAS APÓFISIS ARTICULARES SUPERIOR E INFERIOR DE UNA VÉRTEBRA, DONDE OCURRE LA ESPONDILÓLISIS.
- **ESCÁPULA:** HUESO PLANO UBICADO EN LA PARTE POSTERIOR DEL HOMBRO; FORMA PARTE DE LA ARTICULACIÓN DEL HOMBRO.
- **OLÉCRANON:** PROMINENCIA ÓSEA DEL CÚBITO EN LA PARTE POSTERIOR DEL CODO.
- **TUBEROSIDAD:** ÁREA ELEVADA DEL HUESO DONDE SE INSERTAN MÚSCULOS O LIGAMENTOS.
- **SÍNFISIS PÚBICA:** UNIÓN CARTILAGINOSA ANTERIOR DE LOS HUESOS PÚBICOS, VISIBLE EN RADIOGRAFÍAS DE PELVIS.
- **EJES ANATÓMICOS:** LÍNEAS IMAGINARIAS QUE ATRAVIESAN EL CUERPO, UTILIZADAS PARA DESCRIBIR ORIENTACIÓN, MOVIMIENTO O POSICIONAMIENTO RADIOLÓGICO.



RECOMENDACIONES



- 1 • Para sacarle el máximo provecho, puedes ayudarte con estas recomendaciones.

Empieza por Entender Qué Aprenderás: Antes de cada tema, revisa los objetivos de aprendizaje. Sabrás exactamente qué debes comprender al terminar. Úsalos para enfocar tu estudio y ver si estás avanzando.

Mira las Imágenes Mientras Lees: La anatomía es visual. No solo leas; observa bien los dibujos y las radiografías con sus nombres. Intenta encontrar en las imágenes lo que el texto explica. Tapa los nombres y practica a identificarlos.

Comprende, No Solo Memorices: Aprender los nombres es importante, pero entender cómo están los huesos, para qué sirven y por qué son importantes en radiología es clave. Imagina las estructuras en 3D y cómo se conectan.

4-Practica Tocando los Puntos de Referencia: Pon atención a las partes donde se explican los puntos de referencia óseos que puedes tocar en el cuerpo. Intenta encontrarlos en ti o en un modelo. Esto te ayudará mucho cuando tengas que colocar a los pacientes para las radiografías.

5-Haz los Ejercicios de Autoevaluación: Al final de cada parte, haz las preguntas y los ejercicios. Así sabrás qué has aprendido y dónde necesitas repasar. No dudes en volver a leer si algo no te queda claro.

6-Consulta el Diccionario de Términos: La anatomía tiene muchas palabras nuevas. Usa el glosario al final del manual cada vez que encuentres una palabra que no entiendas o no recuerdes bien.

7-Estudia Poco a Poco y con Constancia: La anatomía se aprende mejor estudiando seguido. Repasa con esquemas o resúmenes para que no la olvides.

8-Pregunta si Tienes Dudas: Si algo no entiendes, pregunta a tus profesores o a tus compañeros. A veces, estudiar con otros ayuda mucho.

9- Estudia Poco a Poco y con Constancia: La anatomía se aprende mejor estudiando seguido. Repasa con esquemas o resúmenes para que no se te olvide.

10- Pregunta si Tienes Dudas: Si algo no entiendes, pregunta a tus profesores o a tus compañeros. A veces, estudiar con otros ayuda mucho.

REFERENCIAS

- [A. Radiografía anteroposterior y axial \(B\) de cadera derecha. Se... | Download Scientific Diagram](#)
- [Las Partes del Femur | Explicadas una a una](#)
- [7ma-clase-locomotor.pdf](#)
- [¿Qué es la rodilla y cuándo necesito una prótesis? - MBA blog](#)
- [RADIOGRAFÍA ANTEROPOSTERIOR y LATERAL RODILLA - Blog de Fisioterapia](#)
- [Tibia y peroné | PENSAMIENTO ANATÓMICO | uDocz](#)
- [Huesos de la articulación del tobillo: Vista anterior | Cigna](#)
- [Huesos del pie. Nombres, partes y funciones de esta anatomía ósea](#)
- [Anatomía del tobillo: MedlinePlus enciclopedia médica ilustración](#)
- [Anatomía del tobillo - Clínica Martín Gómez Traumatólogos](#)
- [Calcáneo - EcuRed](#)
- [Anatomía del hueso calcáneo y ángulos de fractura - MBA Blog](#)
- [Dedo martillo, ¿por qué se produce? ¿cómo evitarlo? - Fisiolution](#)
- [Huesos del pie. Nombres, partes y funciones de esta anatomía ósea](#)
- [Anatomía de las extremidades inferiores | e-Anatomy](#)
- [Radiografía oblicua de pie izquierdo. Se visualiza el aplanamiento de... | Download Scientific Diagram](#)
- [Radiografía Senos Maxilares](#)
- [Elevación del seno maxilar: una solución si tienes poco hueso](#)
- [Radiografía Senos Maxilares](#)
- [Sinuses Radiographic Anatomy - MEDizzy](#)
- [ANATOMÍA - Mi sitio](#)
- [ANATOMÍA - Mi sitio](#)
- [rx_toracica_ap_1.JPG \(1292x556\)](#)
- [Documento sin título](#)
- [Figura-1-Radiografía-lateral-de-columna-lumbosacra-donde-se-observa-tumoracion-de-7-cm.png \(850x1237\)](#)
- [37b62d_042af657960443558ce1681680e83c1b~mv2.jpg \(780x470\)](#)

