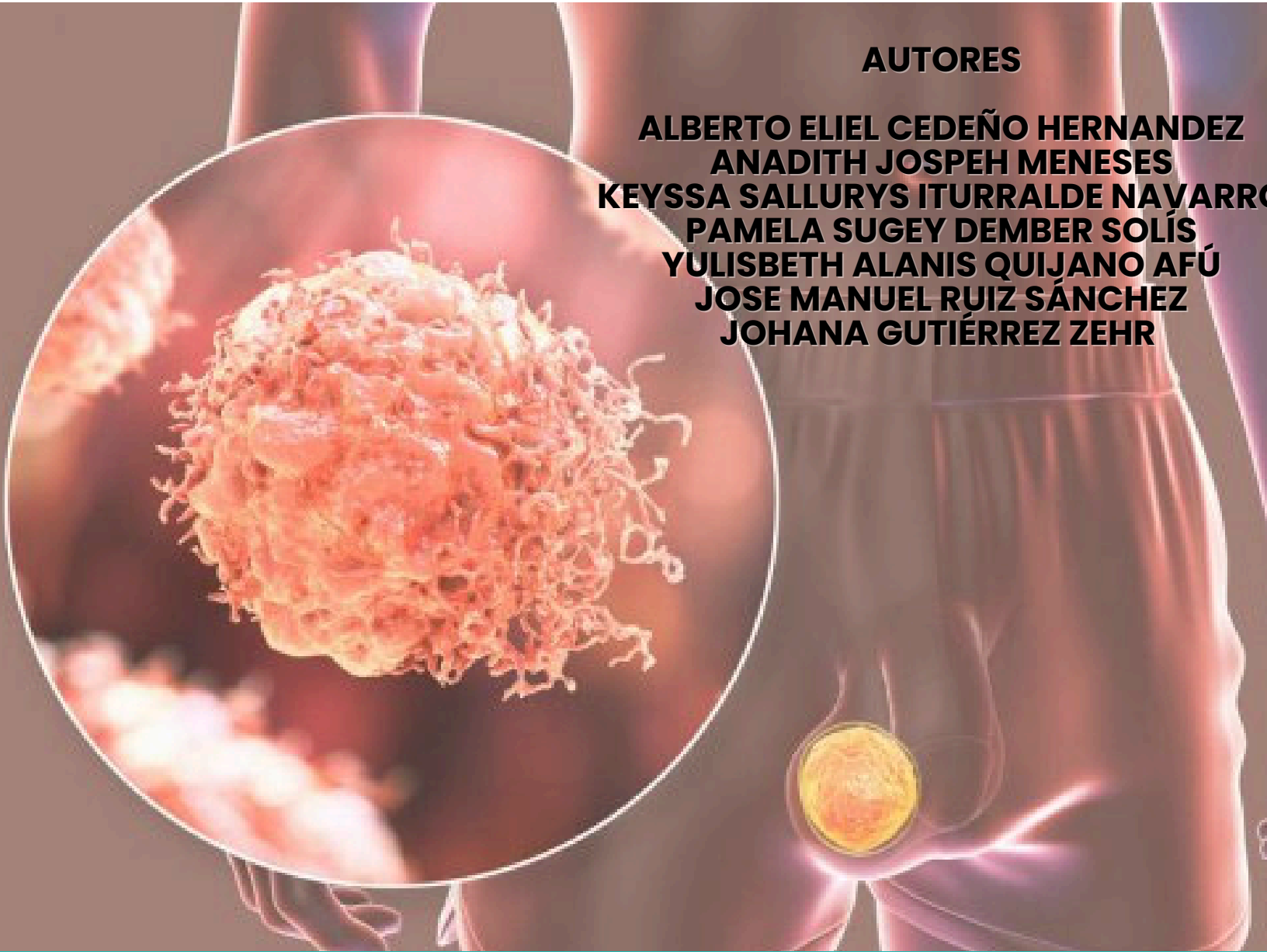

**FACULTAD DE CIENCIAS DE LA SALUD
LIC. EN RADIOLOGÍA E IMÁGENES DIAGNÓSTICAS**

AUTORES

**ALBERTO ELIEL CEDEÑO HERNANDEZ
ANADITH JOSPEH MENESES
KEYSSA SALLURYS ITURRALDE NAVARRO
PAMELA SUGEY DEMBER SOLÍS
YULISBETH ALANIS QUIJANO AFÚ
JOSE MANUEL RUIZ SÁNCHEZ
JOHANA GUTIÉRREZ ZEHR**



Cáncer Testicular

Prevención- Diagnóstico-Tratamiento

2025

ÍNDICE

04

INTRODUCCIÓN

05

DEFINICIÓN DEL CANCER TESTICULAR

06

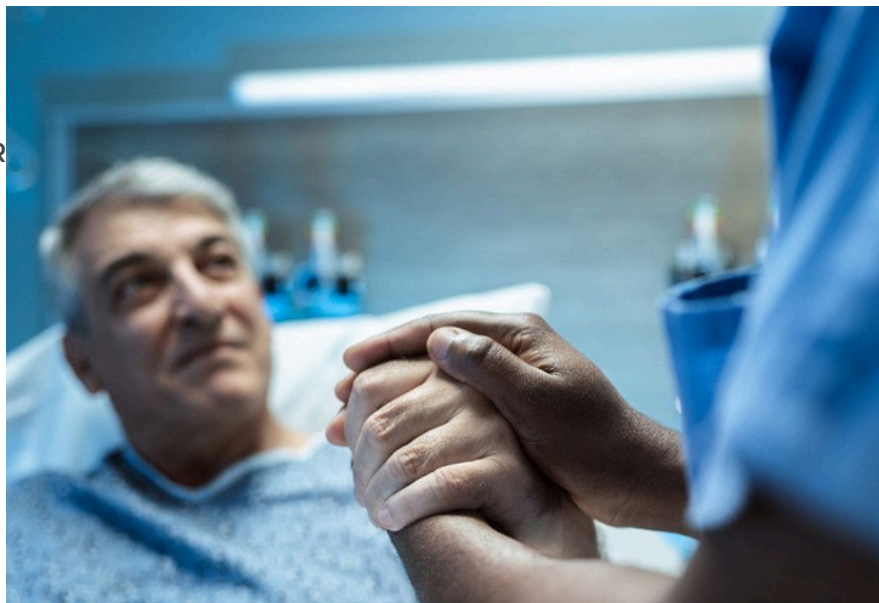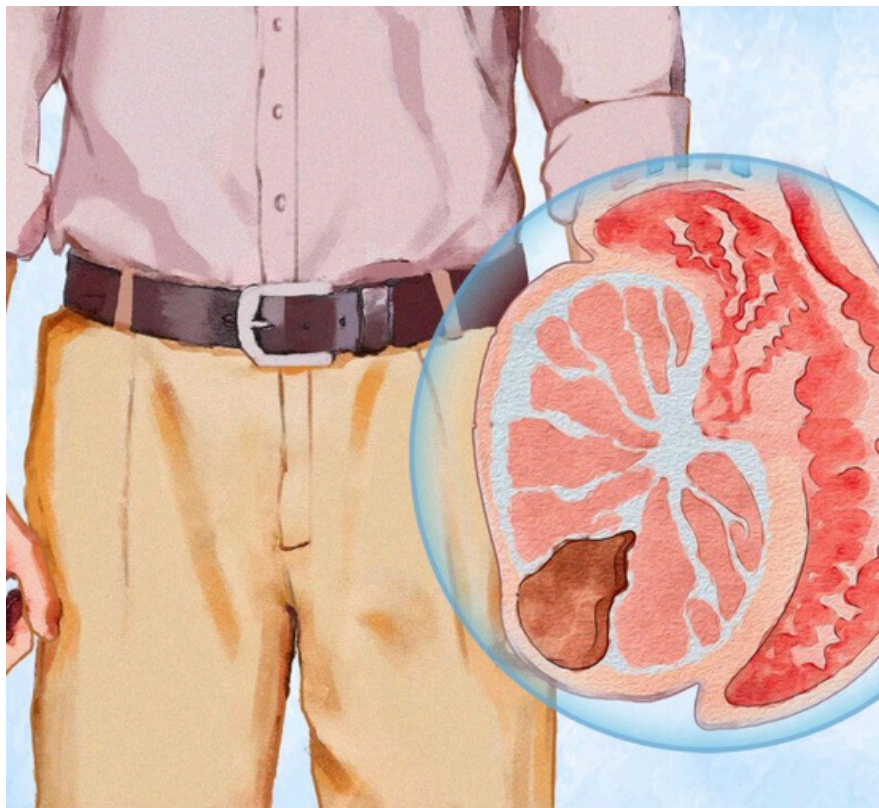
SÍNTOMAS DE CANCER TESTICULAR

08

DIAGNOSTICO DEL CANCER TESTICULAR

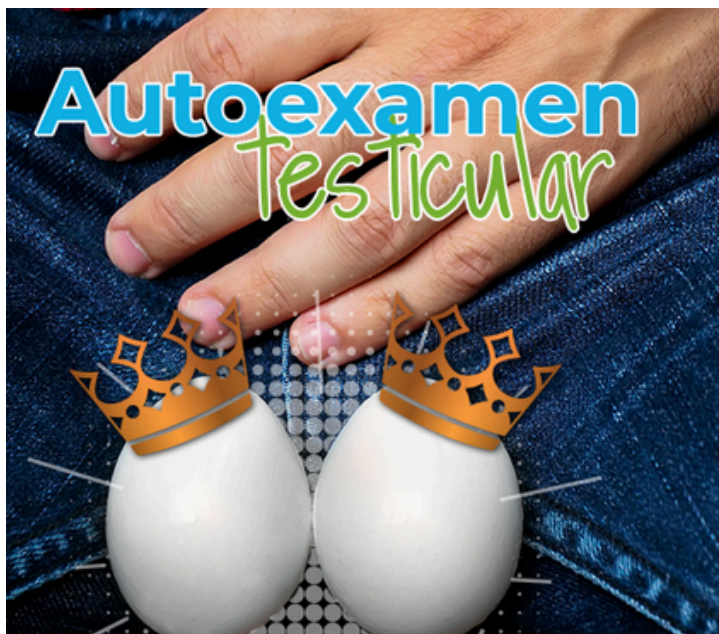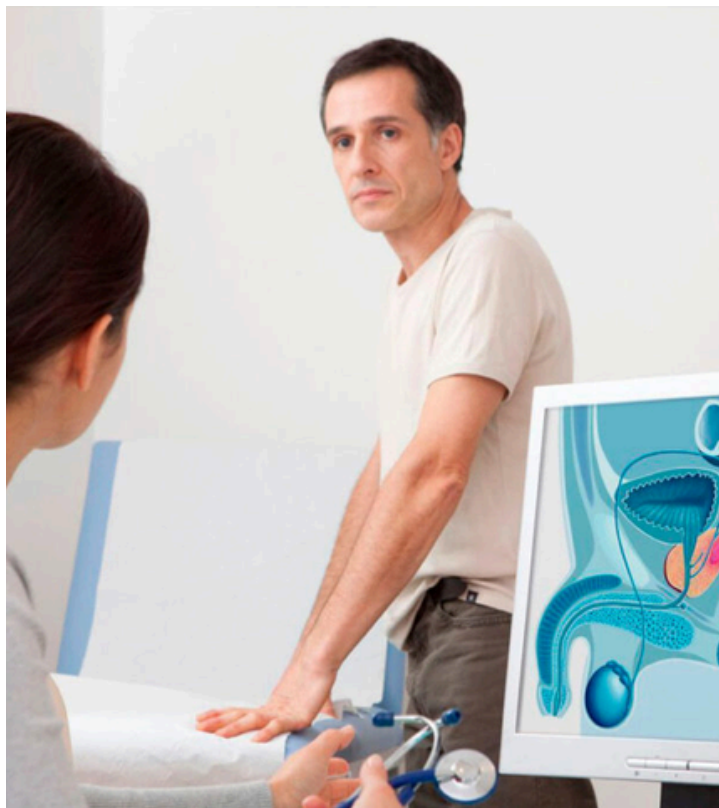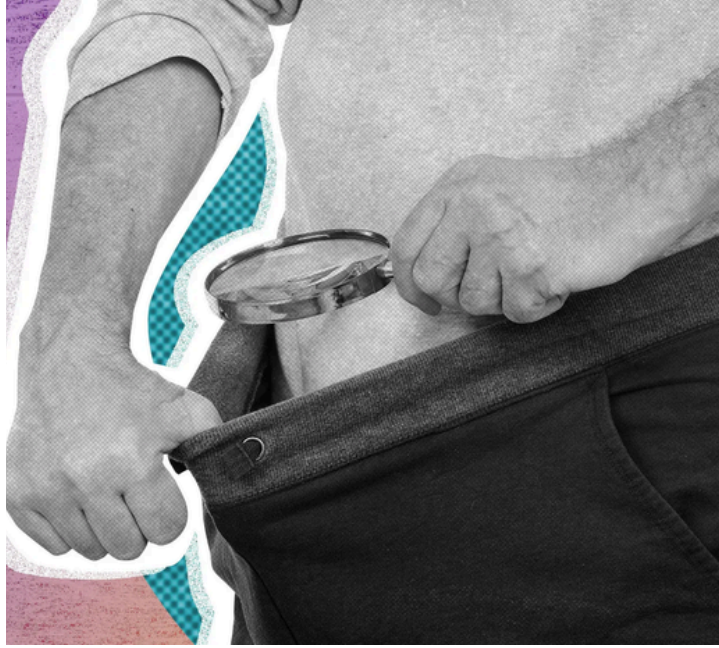21

TRATAMIENTO DEL CANCER TESTICULAR



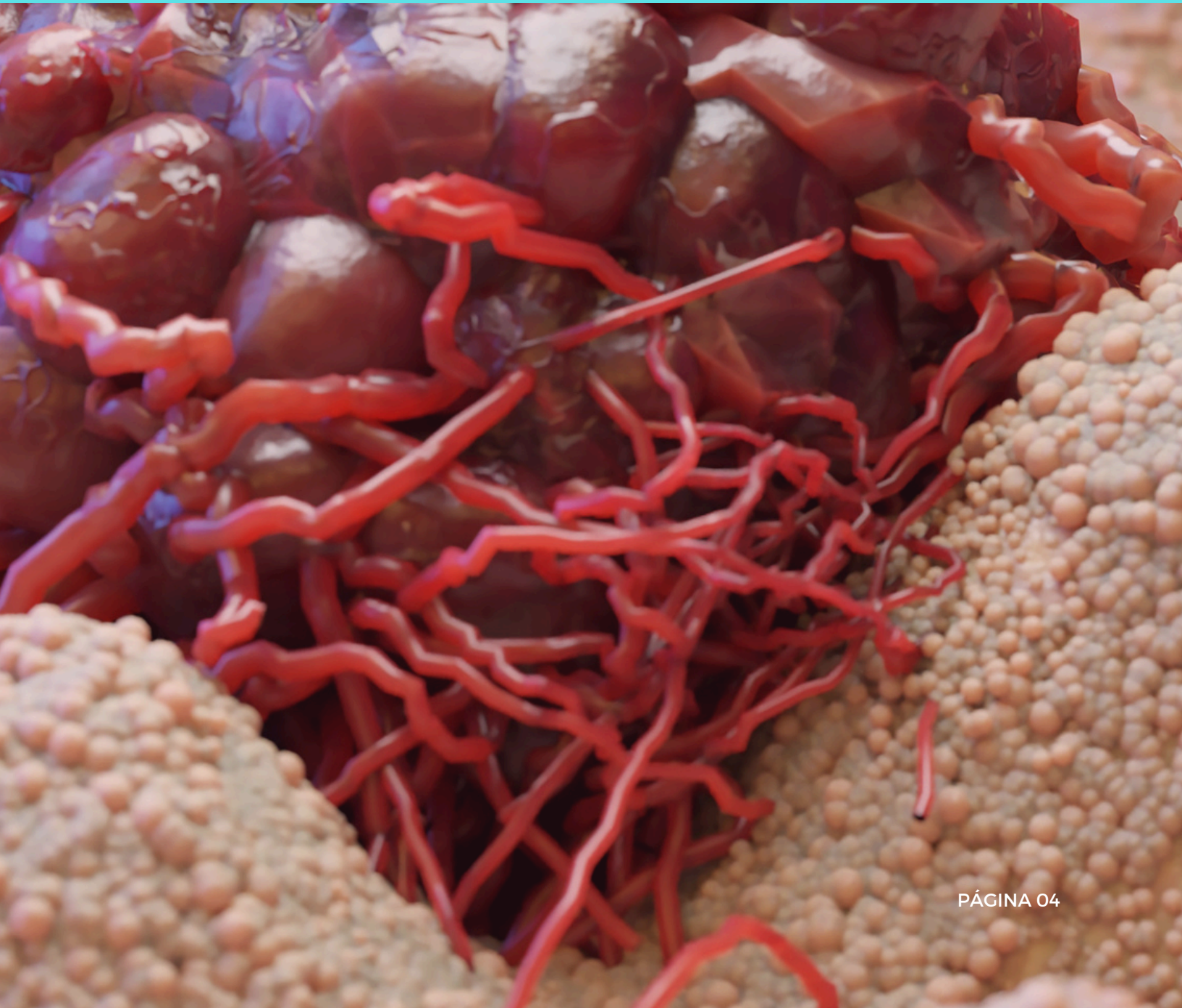
26

PREVENCIÓN DEL CANCER TESTICULAR



INTRODUCCIÓN

El cáncer testicular es un tipo de cáncer que se origina en los testículos, las glándulas responsables de producir espermatozoides y testosterona en los hombres. Aunque es relativamente poco común en comparación con otros tipos de cáncer, es el más frecuente en hombres jóvenes, especialmente entre los 15 y 35 años. Existen diferentes tipos de cáncer testicular, siendo los seminomas y los no seminomas los más comunes. Afortunadamente, el cáncer testicular tiene una alta tasa de curación, especialmente cuando se detecta en etapas tempranas. Los factores de riesgo incluyen antecedentes familiares, testículos no descendidos (criptorquidia) y ciertas condiciones genéticas.



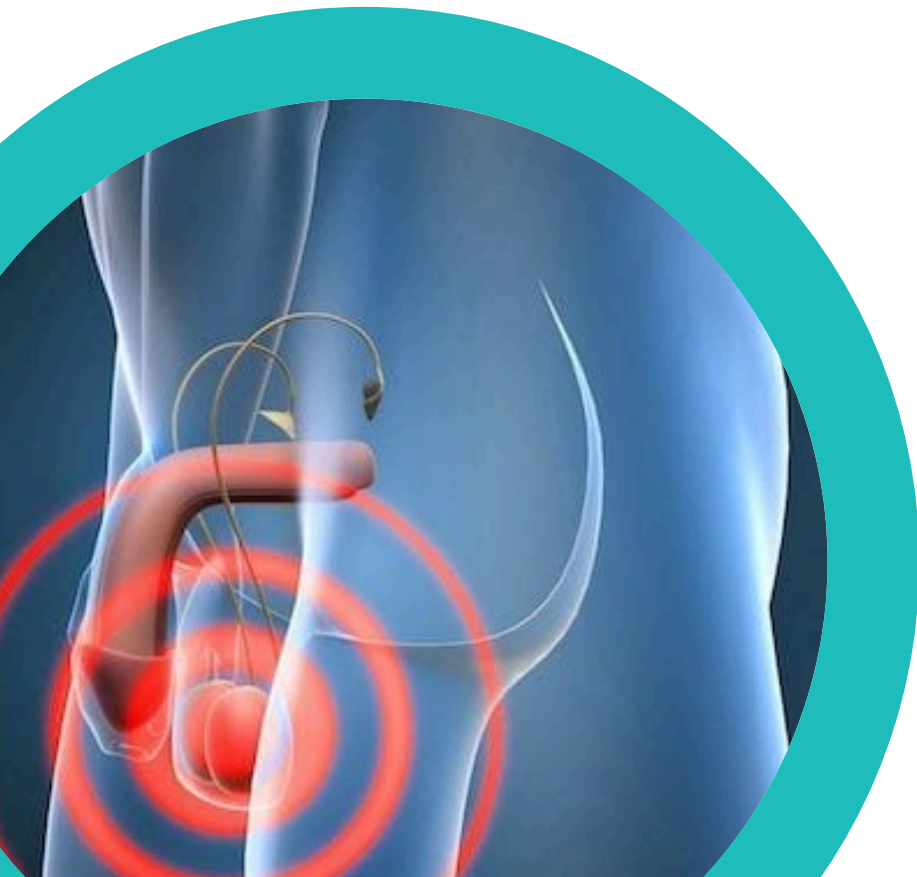¿QUÉ ES EL CÁNCER TESTICULAR

El carcinoma testicular era una enfermedad desconocida en el mundo de la medicina se empezó a dividir en etapas sin embargo, en el año 1987 la American Joint Committee on Cancer y la Unión Internacional Contra el Cáncer empezaron a estudiar todo el proceso de la enfermedad y crearon un sistema donde se podía visualizar el tamaño del cáncer, cuantos existían, y si existía metástasis o no.

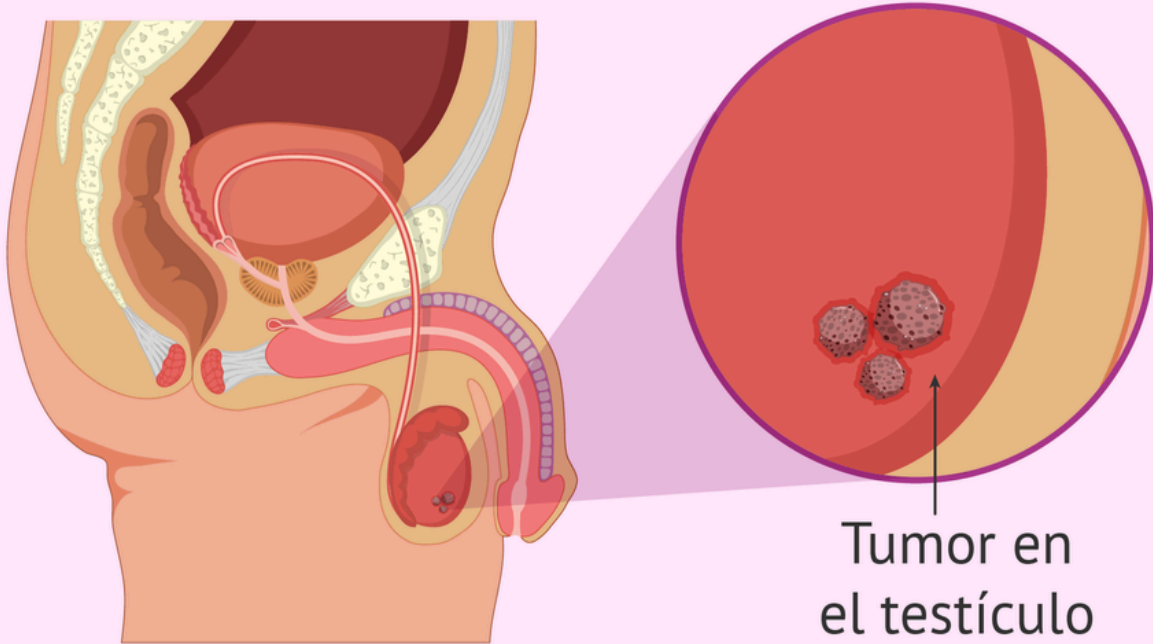
**“MÁS DEL 95% DE
CÁNCER TESTICULAR
PUEDE SER CURADO SI
SE DETECTA A TIEMPO”**

A través de diferentes estudios se comprobó que el cáncer testicular es un tumor que se origina en los testículos, se produce cuando las células de los testículos sufren cambios en su ADN y estos crecen de forma descontrolada, superando en número a las células normales. Esta enfermedad es más frecuente en hombres jóvenes y de mediana edad, aunque también puede aparecer en hombres mayores. Los hombres blancos son más propensos a desarrollar este tipo de cáncer que los hombres afroamericanos y asiáticos americanos

Ante esta situación, es importante conocer acerca de su prevención, diagnóstico y tratamiento. Por ende, esta cartilla informativa empleará cada procedimiento que se debe realizar para prevenir y tratar esta enfermedad .



SINTOMAS



¿ CUALES SON?

Irritación o crecimiento de los senos

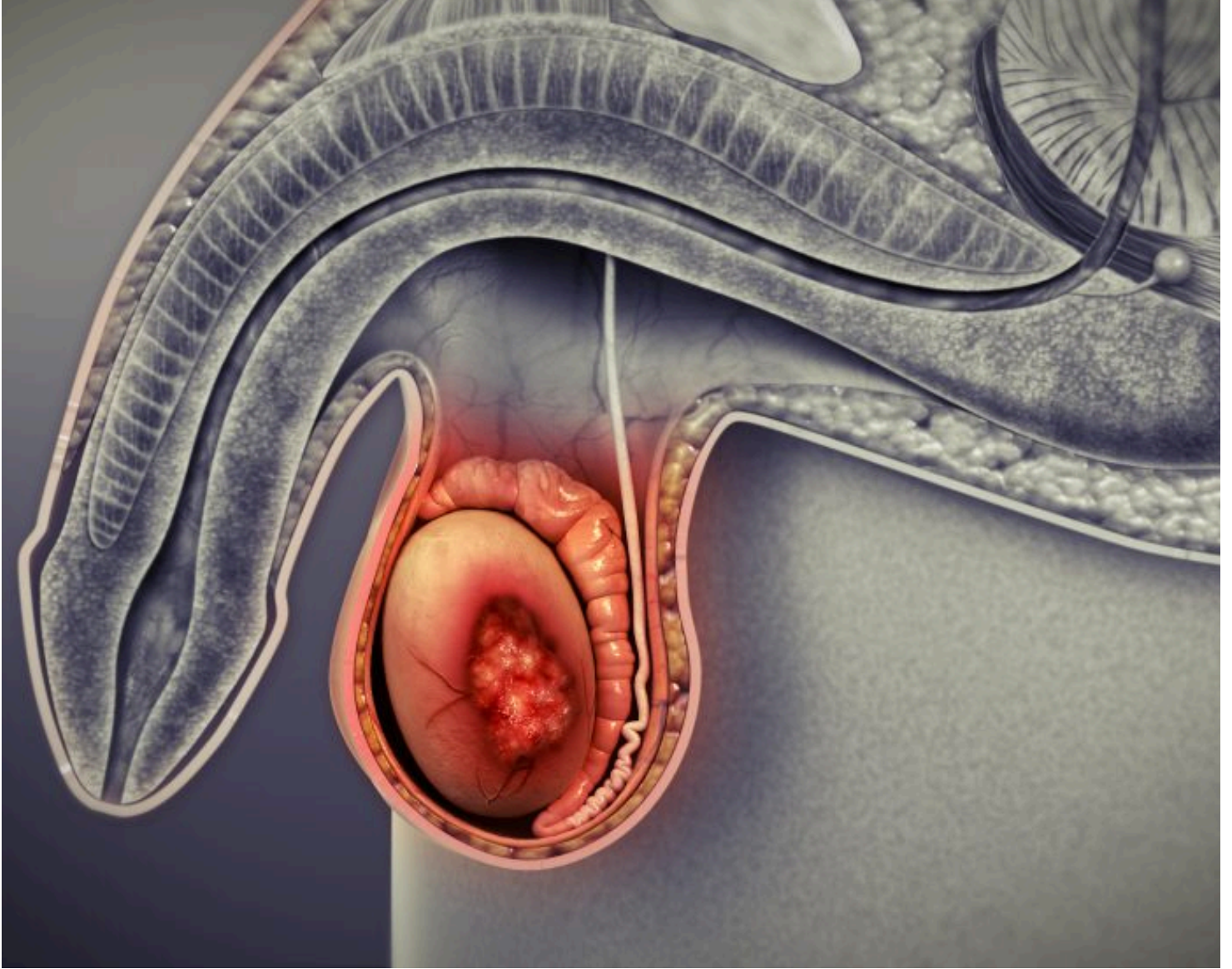
En pocos casos, los tumores de células germinales pueden causar que los senos crezcan o presenten irritación. Esto ocurre porque ciertos tipos de tumores de las células germinales segregan altos niveles de una hormona llamada gonadotropina coriónica humana (HCG, por sus siglas en inglés), que estimula el crecimiento de los senos.

Pubertad temprana en los varones

Algunos tumores de células de Leydig pueden producir andrógenos (hormonas sexuales masculinas). Los tumores productores de andrógenos pueden no causar síntomas en los hombres, pero en los niños pueden causar signos de pubertad a una edad anormalmente temprana, como voz más profunda y crecimiento del vello facial y del cuerpo.

Pubertad temprana en los varones

Algunos tumores de células de Leydig pueden producir andrógenos (hormonas sexuales masculinas). Los tumores productores de andrógenos pueden no causar síntomas en los hombres, pero en los niños pueden causar signos de pubertad a una edad anormalmente temprana, como voz más profunda y crecimiento del vello facial y del cuerpo.



SINTOMAS DEL CÁNCER TESTICULAR AVANZADO

- Dolor en la espalda baja provocado por la propagación del cáncer a los ganglios linfáticos (grupos en forma de fríjol de células del sistema inmunitario) en la parte trasera del vientre
- Dificultad para respirar, dolor en el pecho o tos (incluso toser sangre) se puede presentar a causa de la propagación del cáncer a los pulmone
- Dolor en el vientre, ya sea a causa de ganglios linfáticos agrandados o porque el cáncer se ha propagado al hígado



DIAGNÓSTICO

EXAMEN FÍSICO

ECOGRAFIA
TESTICULAR

PRUEBA DE
MARCADORES
TUMORALES

ORQUIECTOMÍA
INGUINAL

EXAMEN DE TEJIDOS

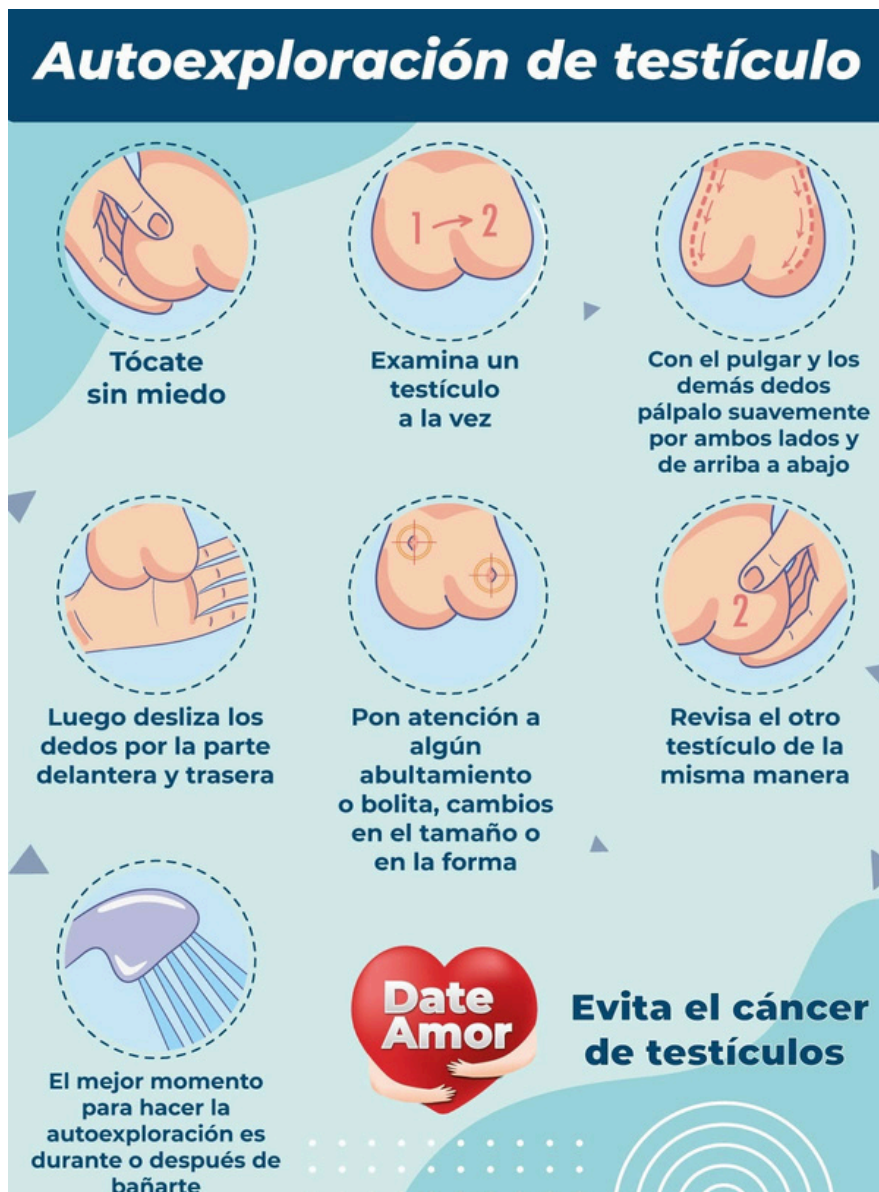EXAMEN FÍSICO

El médico palpará los testículos para detectar hinchazón o sensibilidad, el tamaño y la ubicación de cualquier protuberancia. Además, el médico examinará detenidamente su vientre (abdomen), ganglios linfáticos y otras partes de su cuerpo en busca de cualquier signo de que el cáncer se propagó. A menudo, los resultados del examen son normales aparte de los cambios en los testículos. Si se encuentra una masa u otro signo de cáncer testicular, es necesario realizar pruebas para descubrir la causa.

También se puede realizar un autoexamen el cual consiste:

Usted se puede hacer este examen durante o después de tomar una ducha. De esta manera, la piel del escroto está caliente y relajada. Es mejor realizar el examen estando de pie:

- Palpe el saco escrotal suavemente para localizar un testículo.
- Use una mano para estabilizar el testículo. Use los dedos y el pulgar de la otra mano para palparlo de manera firme, pero suave. Palpe toda la superficie.
- Revise el otro testículo de la misma manera.



FUENTE: AMERICAN CANCER SOCIETY WEBSITE. CAN TESTICULAR CANCER BE FOUND EARLY? WWW.CANCER.ORG/CANCER/TESTICULAR-CANCER/DETECTION-DIAGNOSIS-STAGING/DETECTION.HTML. UPDATED MAY 17, 2018. ACCESSED JULY 18, 2023

ECOGRAFÍA TESTICULAR

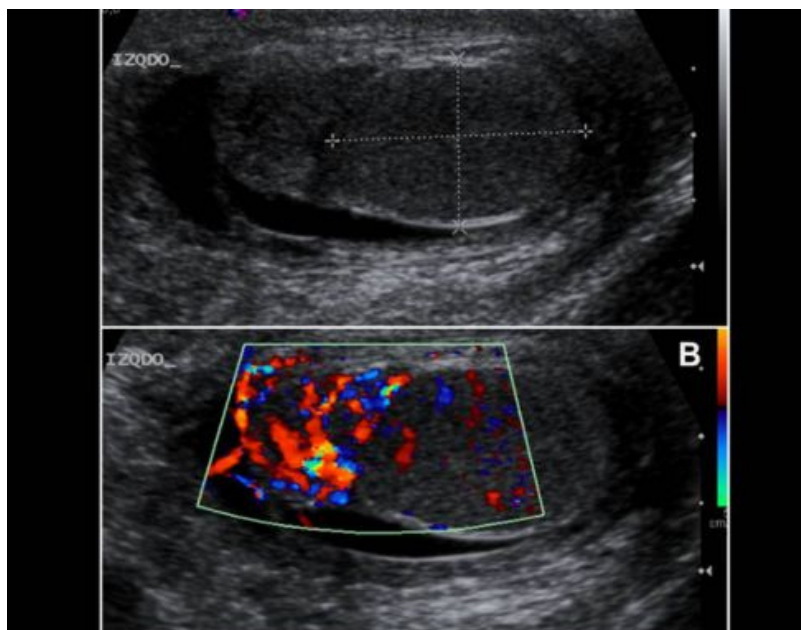
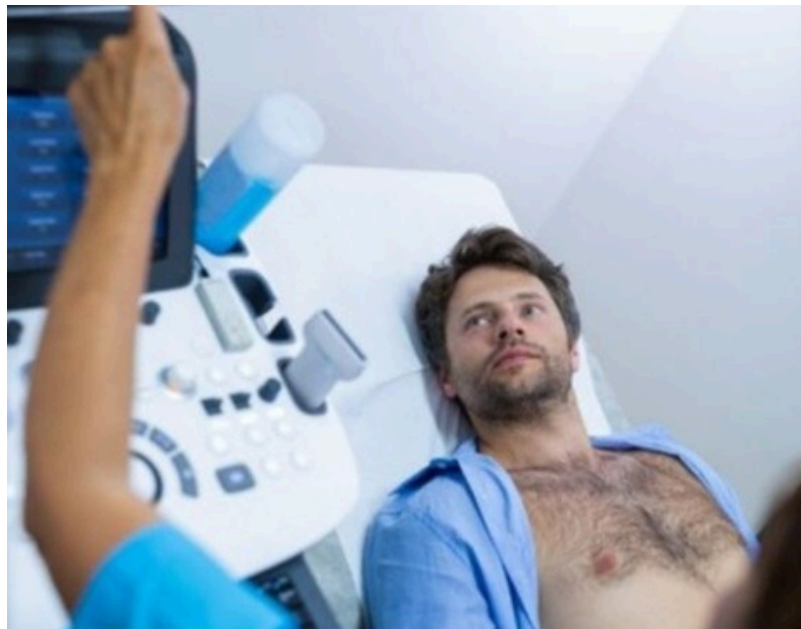
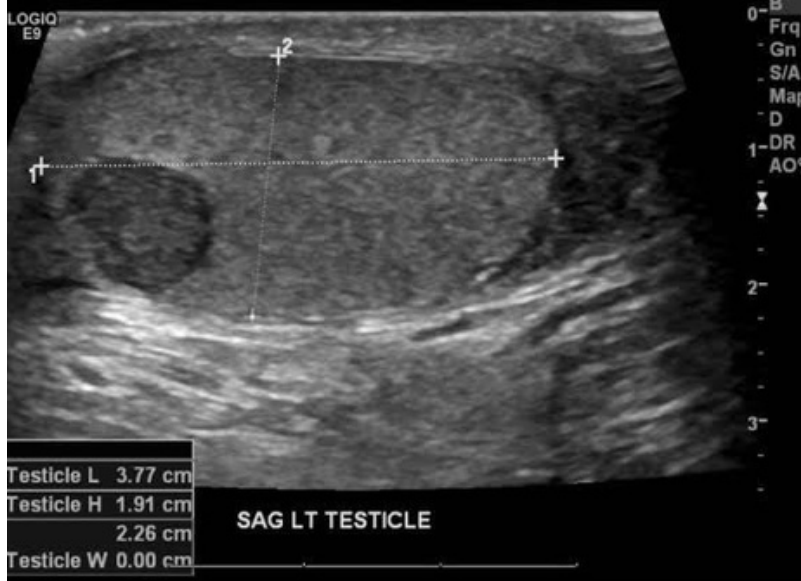La ecografía es a menudo el primer estudio que se realiza si el doctor cree que usted podría tener cáncer testicular.

Este estudio (también conocido como ultrasonido o sonografía) utiliza ondas sonoras para producir imágenes del interior de su cuerpo.

Puede utilizarse para saber si un cambio es cierta afección benigna (como un hidrocele o varicocele) o un tumor sólido que podría ser un cáncer. Si la protuberancia o masa es sólida, es más probable que sea cáncer.

En este caso, el médico podría recomendar otras pruebas o incluso cirugía para remover el testículo.

La ecografía constituye la principal modalidad de en la evaluación de lesiones testiculares, pues se ha demostrado que alcanza una sensibilidad próxima al 100% en la detección de masas escrotales.



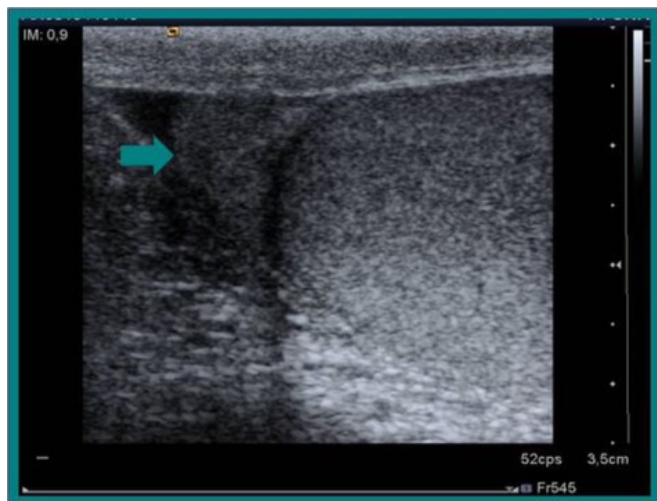Aspectos ecograficos

Para el estudio se deben emplear transductores lineales de alta frecuencia (715MHz). Se explora al paciente en decúbito supino, sujetándose el pene cranealmente; en algunos casos puede ser de utilidad fijar el testículo con la mano contralateral.

- El testículo normal presenta una ecoestructura granular homogénea (figura 1). La túnica albugínea generalmente no se identifica como una estructura separada del mismo, sin embargo donde se invagina para formar el mediastino testicular se observa como una línea ecogénica que parte de la región posterior del testículo.
- Ambos testículos deben ser estudiados en dos planos, comparando siempre con el contralateral (forma, tamaño, ecogenidad y vascularización) (figura 2).
- El examen doppler color del testículo va a mostrar un patrón de baja resistencia en arterias intratesticulares y de alta resistencia en la circulación extratesticular (figura 3).
- Se deben valorar ambos epidídimos, que se mostrarán como estructuras isoecogénicas o discretamente hiperecogénicas con respecto al testículo, recorriendo su borde posterior y distinguiendo cabeza, cuerpo y cola (figura 4).

Figura 4.

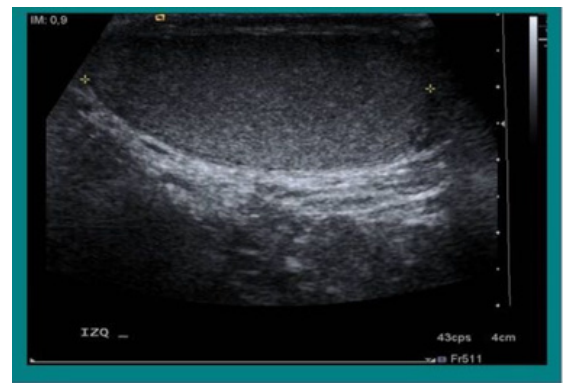Epidídimo



Nota. Cabeza del epidídimo de características normales

figura 1.

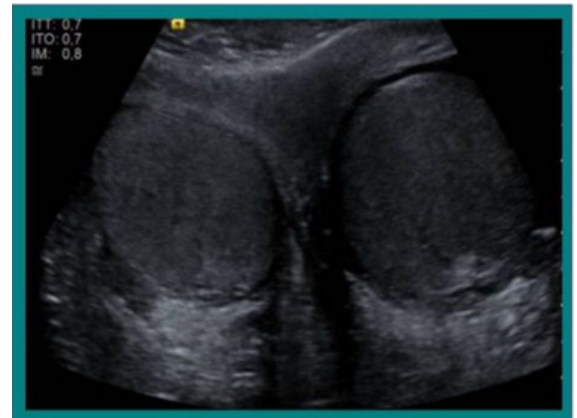
Testículo



Nota. Testículo normal, de ecogenidad glandular homogénea.

Figura 2.

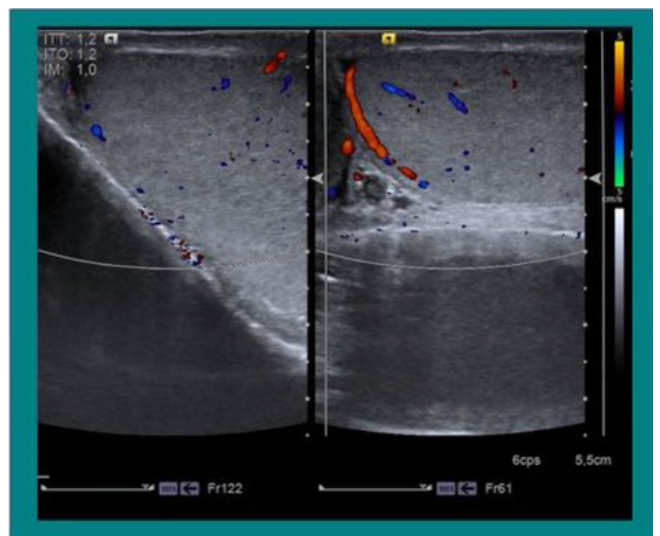
Comparación de la ecogenidad



Nota. Imagen comparativa de la ecogenidad con teste contralateral

Figura 3.

Estudio Doppler



Nota. vascularización testicular normal

Factores de Riesgos a Nivel ecografico

Algunos de los principales factores de riesgo de cáncer testicular son:

1. Criptorquidia
2. Microlitiasis

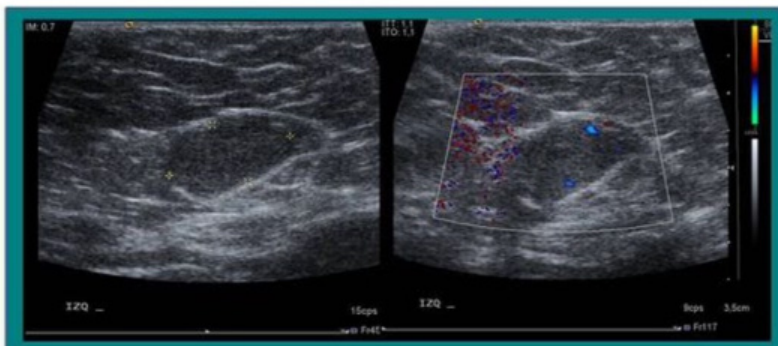
Para el diagnóstico de la **criptorquidia** la clave es la presencia de un saco escrotal vacío. En pacientes con testes no palpables, el 39% tendrán el testículo localizado distal al anillo inguinal externo o en el canal inguinal, 41% tendrán testículos atróficos o ausentes y 20% tendrán testículos intraabdominales.

En niños y pacientes jóvenes se realiza una ecografía para localizar el teste no descendido, que puede presentar una ecogenicidad similar al testículo contralateral pero suele tener un menor tamaño (**figura 5**).

El riesgo de presentar un tumor incrementa con el grado de ectopia y el tipo de tumor testicular más frecuente en testes con criptorquidia es el seminoma. Los testículos con criptorquidia se fijan quirúrgicamente al escroto mediante la orquidopexia, lo que reduce el riesgo de cáncer testicular y permite llevar a cabo una exploración física. Se ha demostrado que tanto la historia familia como la historia previa de cáncer testicular aumentan considerablemente el riesgo de desarrollar un tumor con respecto a la población general. Los estados de infertilidad se asocian con un incremento mínimo del riesgo de desarrollar un tumor de células germinales. Existe controversia con respecto a la asociación de microlitiasis y malignidad testicular. La **microlitiasis** testicular se caracteriza por la presencia de calcificaciones en los túbulos seminíferos, observándose en ecografía como múltiples (al menos 5) y pequeños focos ecogénicos en el parénquima, tan pequeños que no producen sombra posterior (**figura 6**). La tasa de malignidad testicular es mayor en pacientes con microlitiasis, sin embargo actualmente no existe evidencia definitiva de que la microlitiasis testicular sea una condición premaligna o cause un cáncer testicular. En estos casos la exploración física y la realización de ecografía anual durante varios años después del diagnóstico se considera una actuación

Figura 5

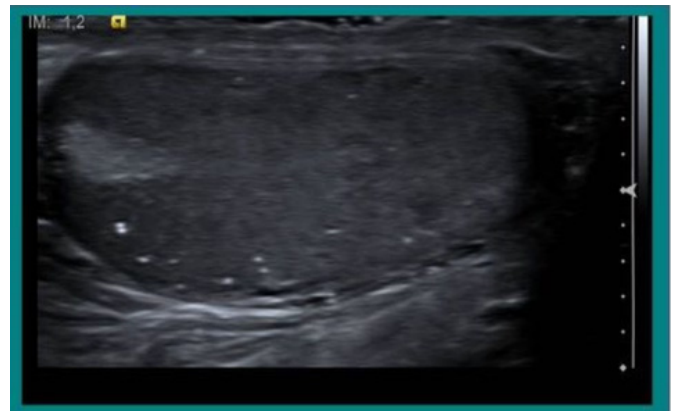
Criptoquidia



Nota. Criptorquidia en paciente de 12 años. Teste izquierdo alojado en canal inguinal, disminuido de tamaño e hipoteco génico con respecto al contra lateral.

Figura 6

Microlitiasis



Nota. Microlitiasis testicular en paciente con orquiectomía del testículo contralateral debido un Seminoma

Tumores testiculares

En pacientes jóvenes aproximadamente el 95% de los cánceres testiculares son tumores de células germinales y el 5% restante son tumores estromales de los cordones sexuales.

Aproximadamente el 50% de los tumores de células germinales son seminomas y el otro 50% tumores de células germinales no seminomatosos (NSTCGs).

Como ya hemos nombrado anteriormente el primer paso en el estudio de una masa escrotal es distinguir si estamos ante una lesión intra o extratesticular. Las masas extratesticulares son normalmente benignas mientras que las intratesticulares suelen ser malignas mientras no se demuestre lo contrario. El siguiente paso es diferenciar la masa sólida intratesticular (frecuentemente maligna) de lesiones quísticas, normalmente benignas, como la **ectasia** tubular de la rete testis (**figura 7**), **quistes** simples (**figura 8**) y quistes de la túnica albugínea.

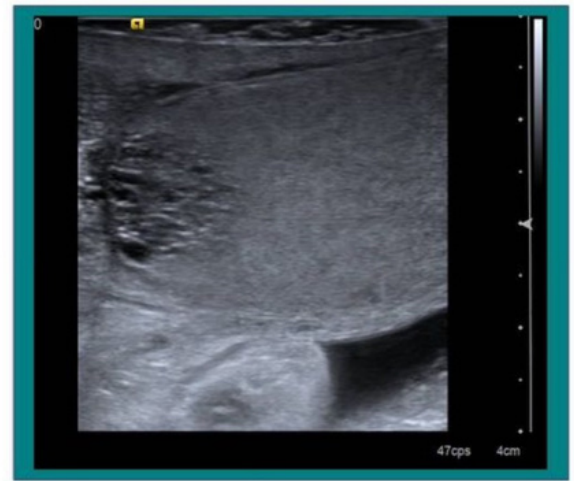
Las **masas sólidas** normalmente aparecen hipoeecogénicas con respecto al parénquima adyacente y con vascularización interna (**figura 9**), en comparación con los quistes que aparecen anecoicos, sin vascularización interna y con refuerzo posterior.

En el contexto clínico adecuado, el hallazgo ecográfico de una masa sólida intratesticular con vascularización interna es muy sugerente de tumor testicular maligno, con una alta sensibilidad (9298%) y especificidad (9599%). Aunque la ecografía no es precisa para predecir el tipo histológico, si que existen algunos hallazgos que pueden orientarnos.

Fuente: <https://piper.espacio-seram.com/index.php/seram/article/view/1921>

Figura 7.

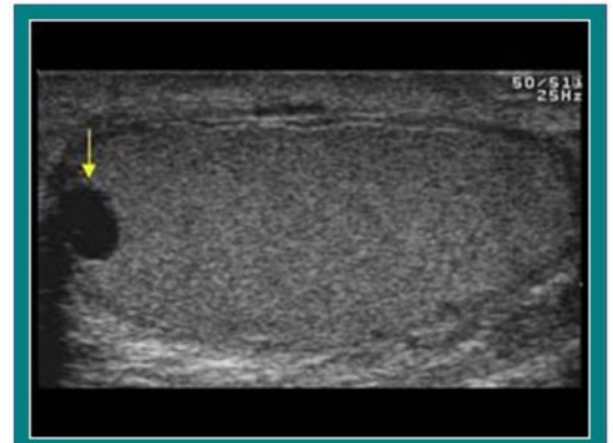
Ectasia



Nota. Ectasia de la rete Testis

Figura 8.

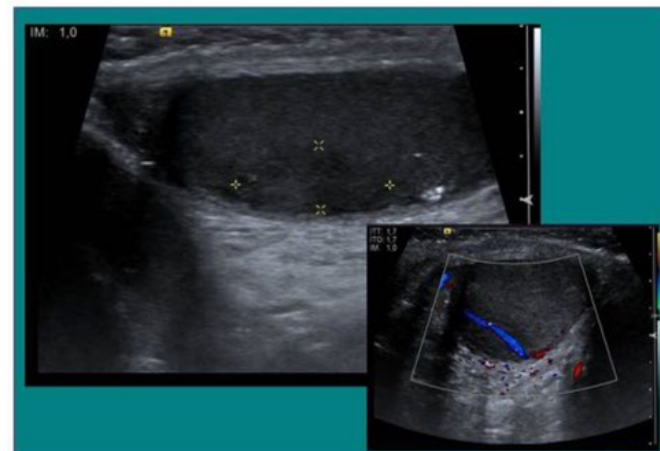
Quiste



Nota. Quiste Intratesticular

Figura 9.

Masa



Nota. Masa solida intertesticular

Tumores de células germinales

Seminomas:

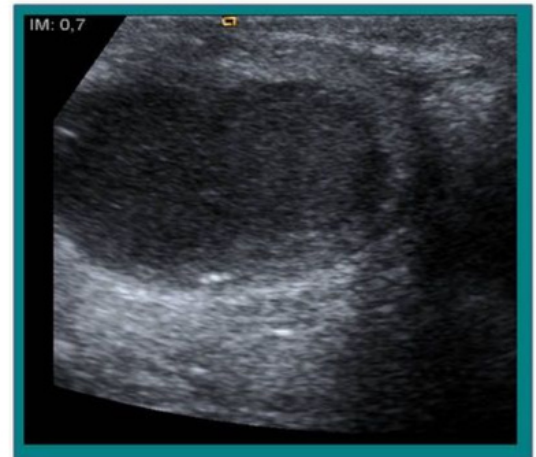
Es el tumor puro más frecuente y en relación con los TCGNS aparece en pacientes de mayor edad, en torno a los 40 años. Normalmente se presentan como una masa hipoecoica y homogénea (figura 10), aunque pueden aparecer como una masa heterogénea (figura 11) cuando el tumor ocupa todo el testículo. Pueden ser lobulados o multinodulares, pero en estos casos los nódulos se encuentran próximos.

Es muy infrecuente encontrarnos con calcificaciones (figura 12) o espacios quísticos internos.

Este aspecto homogéneo es reflejo de su histología, pues se originan de una línea celular unipotencial, y sus células son muy uniformes.

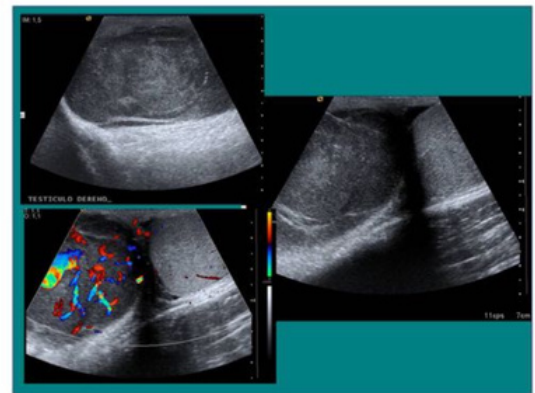
Fuente: <https://piper.espacio-seram.com/index.php/seram/article/view/1921>

Figura 10
Masa solida.



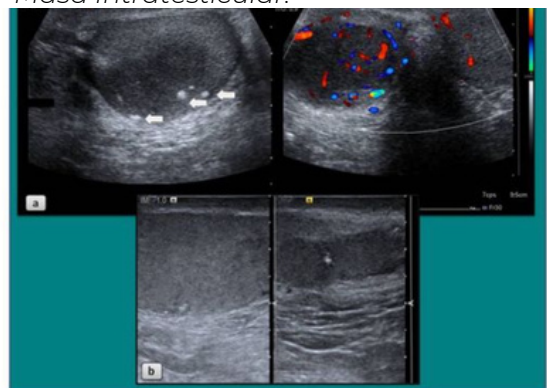
Nota. Masa solida hipoecogénica y homogénea, con resultado anatomopatológico de seminoma.

Figura 11
Seminoma..



Nota. seminoma, con escogenicidad heterogénea y aumento de la señal Doppler color.

Figura 12
Masa Intratesticular.



Nota. Masa intratesticular hipoecogénica y homogénea con calcificaciones (flechas) en su interior y aumento de la señal doppler, con resultado anatomopatológico de seminómada. Bb. Imagen comparativa con testículo contralateral.

Tumores de células germinales no seminomatosos (TCG-NS)

Los Tumores de células germinales no seminomatosos (TCG-NS): son frecuentemente de ecoestructura heterogénea, y la presencia de espacios quísticos y calcificaciones es mucho más frecuente en este grupo.

Se originan en células pluripotenciales que pueden resultar en varias líneas de diferenciación celular con componentes embrionarios, teratomas, tumores del saco vitelino o coriocarcinomas, lo cual explica su heterogeneidad.

• **1. Tumor mixto de células germinales:** Es mucho más frecuente que las formas puras. La edad media de presentación es en torno a los 30 años y su aspecto ecográfico es variable, en función de los tipos histológicos que lo compongan.

• **2. Carcinoma embrionario:** Es el tipo histológico más frecuente después del seminoma. Está presente en el 80% de los tumores mixtos (figura 19), pero en su forma pura sólo representa el 23% de los tumores testiculares. Afecta a pacientes entre los 25 y 35 años. En el momento de presentación suele ser más pequeño que el seminoma, pero más agresivo y la túnica albugínea puede estar invadida. Ecográficamente se observa como una lesión heterogénea y de bordes mal definidos.

• **3. Tumores del saco Vitelino o del seno endodérmico:** representan el 80% de los tumores testiculares en niños, y la mayoría de los casos aparecen antes de los 2 años de edad. En los adultos la forma pura es rara y en está presente en aproximadamente la mitad de los casos de tumor mixto. No presentan una imagen ecográfica característica, en niños el aumento de tamaño testicular puede ser el único hallazgo.

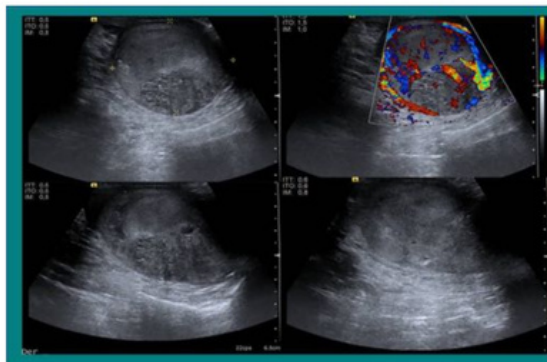
• **4. Teratoma:** Constituye el segundo tipo más frecuente niños y aparece antes de los 4 años de edad. La forma pura en adultos es muy rara y se encuentra en la mitad de los tumores mixtos. Ecográficamente se observa como una masa compleja bien delimitada que puede presentar quistes, calcificaciones y zonas de fibrosis.

• **5. Coriocarcinoma:** Es un tumor raro que aparece en un 8% de los tumores mixtos y en su forma pura representa menos de 1%. Aparece entre la segunda y tercera década de la vida. Constituye el tumor de células germinales de peor pronóstico, ya que metastatiza rápidamente.

Los tumores de células germinales presentan la peculiaridad de que pueden ser disminuir de tamaño e incluso desaparecer en casos de enfermedad metastásica diseminada; es lo que se conoce como fenómeno "burnedout" o tumor evanescente, de modo que ante un paciente con adenopatías retroperitoneales como único hallazgo y examen físico testicular normal, debemos pensar en un tumor "burned out".

Figura 13

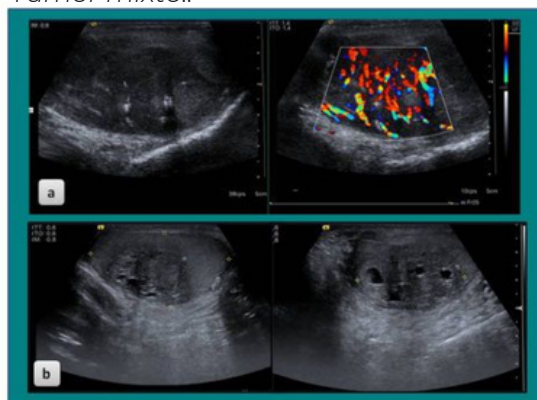
Tumor solido.



Nota. Tumor sólido heterogéneo con áreas quísticas y aumento de la vascularización. Resultado AP: Tumor mixto de células germinales: <50% teratoma, 30% seminoma, 20% tumor del saco vitelino, y <1% tumor trofoblástico.

Figura 14

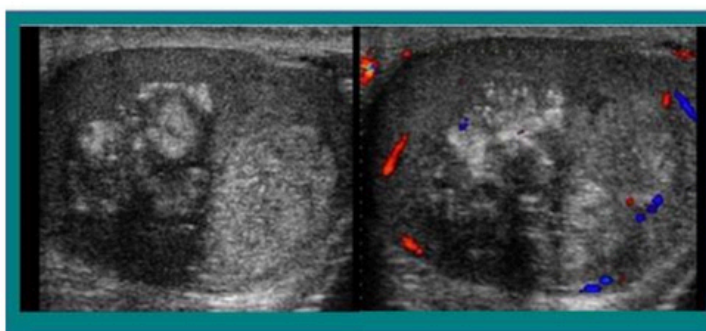
Tumor mixto..



Nota. Tumor mixto de células germinales: 65% seminoma clásico, 30% carcinoma embrionario, <5% de teratoma. b. Tumor mixto de células germinales: 50% Carcinoma embrionario, 30% teratoma y 20% tumor del saco vitelino.

Figura 15

Teratoma..



Nota. Teratoma Lesión sólida intratesticular de ecogenicidad muy heterogénea.

Tumores estro males de los cordones sexuales

Representan aproximadamente el 5% de los tumores testiculares, con una prevalencia del 1030% en la edad pediátrica. El 90% son benignos, pero no existen criterios radiológicos específicos que permitan diferenciarlos.

Tumor de células de Leydig: Es el tumor más frecuente de este grupo, puede aparecer a cualquier edad y se asocia con signos clínicos de virilización, ginecomastia o disminución de la libido debido a la secreción de andrógenos/estrógenos por parte del tumor. Ecográficamente se observa como una masa sólida de pequeño tamaño, aunque puede tener zonas quísticas, de hemorragia o necrosis (figura 16).

Tumor de células de Sertoli: Es un tipo poco frecuente, representa menos del 1% de los tumores testiculares. En ecografía se presenta como masa redonda o lobulada y bien delimitada (Figura 17).

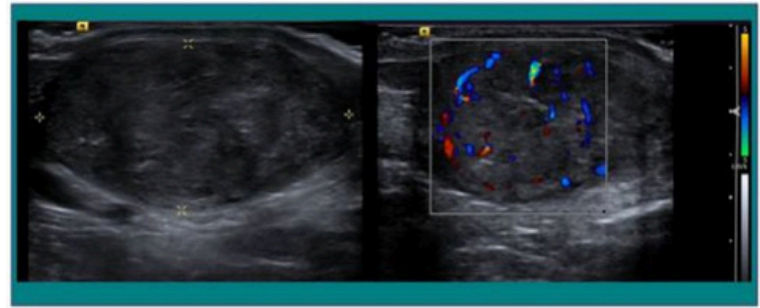
Otros tumores testiculares

Linfoma: El linfoma testicular constituye el tumor testicular maligno más común en varones mayores de 60 años, por lo que la edad va a ser el factor discriminatorio de mayor ayuda en su diagnóstico. Lo más frecuente es que se trate de un linfoma primario de células B, aunque también es posible la afectación testicular secundaria por linfoma o que una recidiva de linfoma aparezca en el testículo. Suele ser unilateral, aunque puede ser bilateral en más del 35% de los casos. Ecográficamente nos vamos a encontrar con un testículo aumentado de tamaño, difusamente hipoecoico pero hiperémico, o con una masa focal testicular con aumento del flujo sanguíneo (figura 18).

Leucemia: El testículo es un lugar común en las recurrencias de los niños.

Figura 16

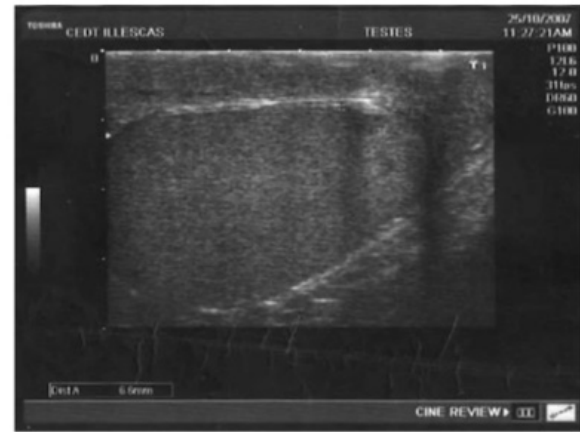Tumor de células leeydig



Nota. Se aprecia un Tumo de células Leydig

Figura 17

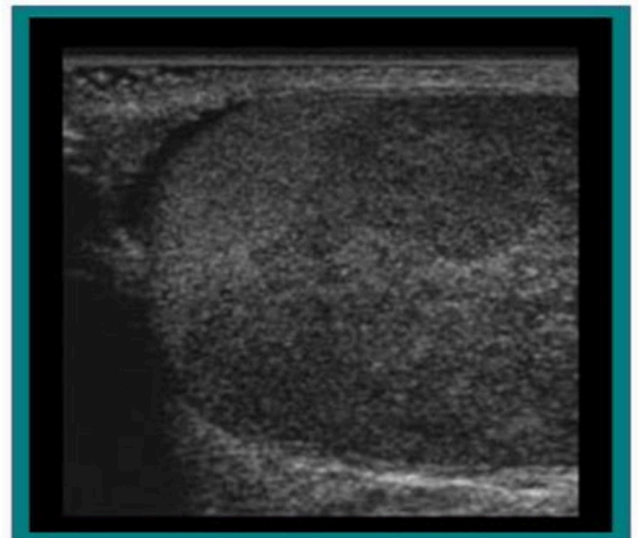
Tumor de células Sertoli



Nota. se aprecia objetiva lesión heterogénea de 1 cm de diámetro máximo; los marcadores bioquímicos están en el rango normal.

Figura 18

Linfoma



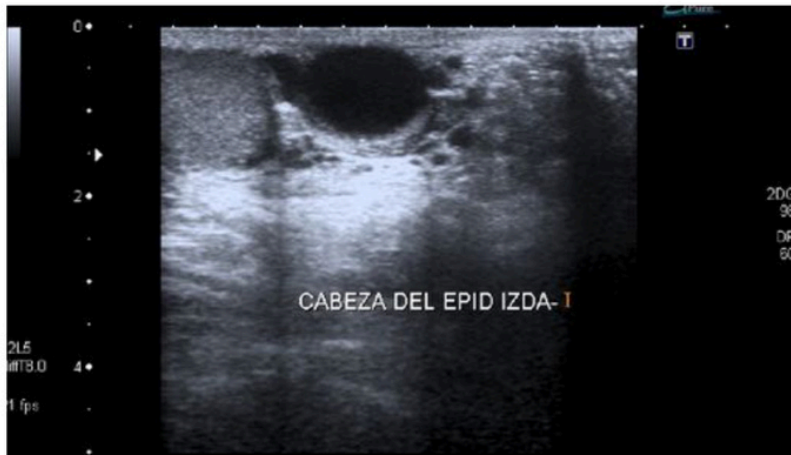Nota. En la presente imagen ecografica se aprecia un linfoma testicular.

Tumores benignos

Son tumores que se desarrollan en las células de los cordones sexuales y que son poco frecuentes. En el caso de los testículos, son benignos en el 90% de los casos.

Figura 19

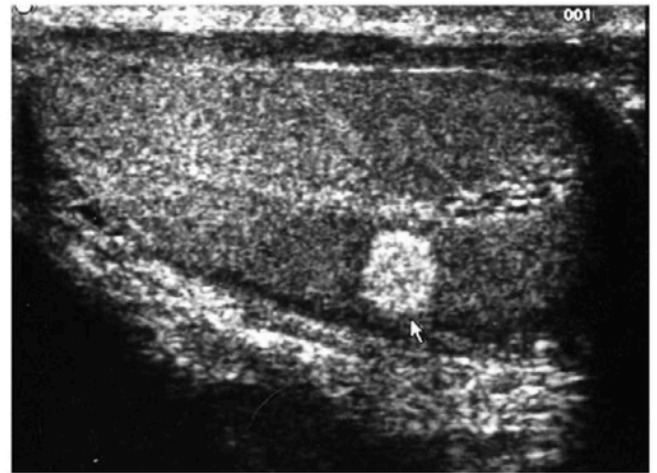
Quiste epididimo



Nota. corte transversal a nivel de cabeza de epididimo donde se observa formacion redondeada anecogénica que corresponde a un quiste de epididimo. También se pueden encontrar en cuerpo y cola

Figura 20

Angioma Testicular.



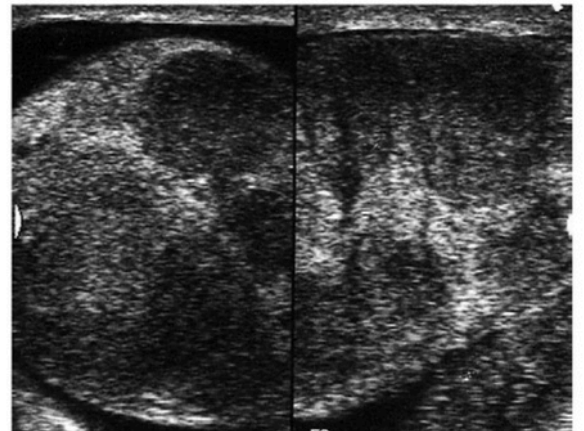
Nota. En la presente imagen ecográfica se aprecia un Angioma Testicular.

Tumores malignos

Los tumores malignos de testículo son crecimientos descontrolados de células en los testículos que pueden propagarse a otras partes del cuerpo. Son el cáncer sólido más común en hombres jóvenes y de mediana edad.

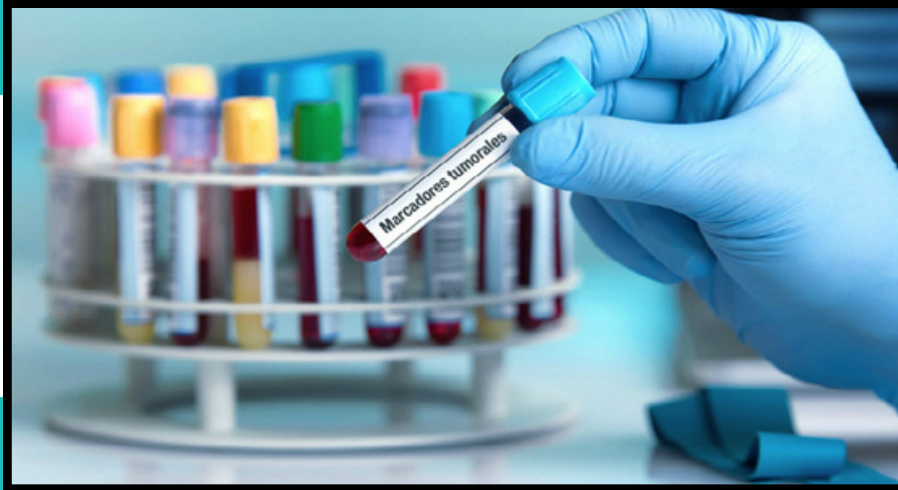Figura 21

Linfoma Testicular.



Nota. En la presente imagen ecográfica se aprecia un Linfoma Testicular.

PRUEBA DE MARCADORES TUMORALES



Análisis de sangre para marcadores tumorales

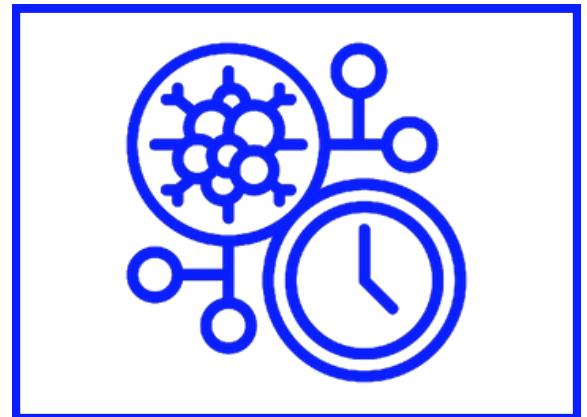
Algunas pruebas de sangre pueden ayudar a diagnosticar los tumores testiculares.

Muchos tipos de cáncer de testículo segregan altos niveles de ciertas proteínas, llamados marcadores tumorales, tales como la alfafetoproteína (AFP) y gonadotropina coriónica humana (HCG).

Cuando estos marcadores tumorales están en la sangre, esto sugiere la existencia de un tumor testicular.

Los aumentos en los niveles de AFP o HCG también pueden ayudar a los médicos a determinar el tipo de cáncer testicular'.

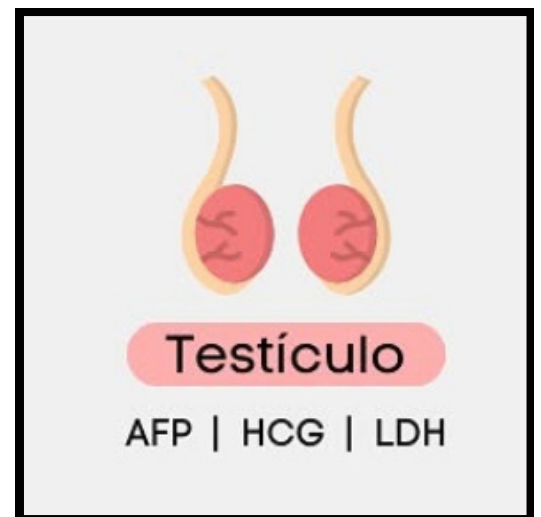
- o Los tumores no seminomas a menudo elevan los niveles de AFP y/o HCG
- o Los seminomas puros ocasionalmente elevan los niveles de HCG, pero nunca los de AFP.



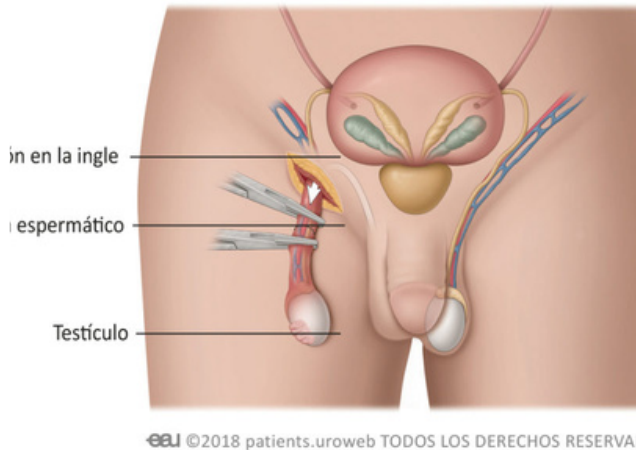
Esto significa que cualquier aumento de AFP es un signo de que el tumor tiene un componente no seminomatoso. (Los tumores pueden ser mixtos y tienen áreas de seminoma y no seminoma). Los tumores de las células de Leydig y de Sertoli no producen estas sustancias. Es importante tener en cuenta que algunos tipos de cáncer

son demasiado pequeños como para elevar los niveles de marcadores tumorales.

Un tumor testicular también podría aumentar los niveles de una enzima llamada lactato deshidrogenasa (LDH). Un alto nivel de LDH a menudo indica (pero no siempre) que la enfermedad se ha propagado ampliamente. Sin embargo, los niveles de LDH también pueden incrementarse debido a algunas afecciones no cancerosas.

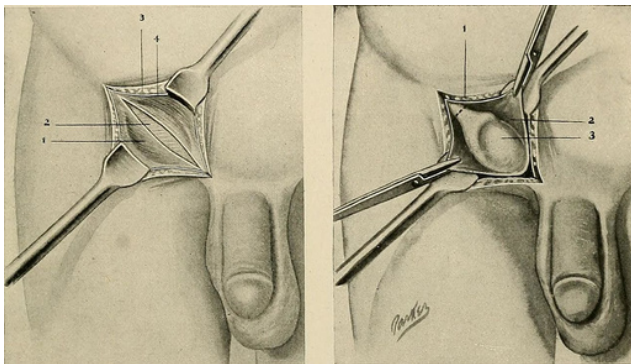


ORQUIECTOMÍA INGUINAL

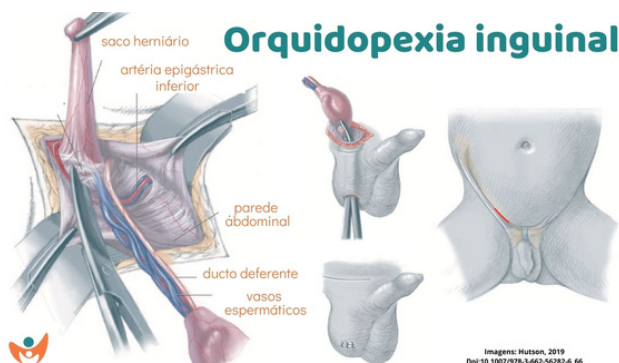


La orquiectomía es la extirpación de uno o ambos testículos. Los testículos son los órganos sexuales masculinos que producen el espermatozoides y la hormona masculina testosterona.

Una orquiectomía es un tratamiento común para el cáncer de testículo. También puede hacerse para tratar otras afecciones como el cáncer de próstata o en caso de traumatismo grave a uno o ambos testículos.



Cuando esta cirugía se hace para el cáncer de testículo, se llama orquiectomía inguinal radical. Se llama "radical" porque se extirpa todo el cordón espermático así como el propio testículo. Y se llama "inguinal" porque el testículo se extirpa a través de un pequeño corte (incisión) realizado en la parte baja del abdomen (ingle).



Durante el procedimiento, después de hacer el corte, el testículo se empuja hacia arriba desde el escroto y se extrae a través de la incisión. La cirugía generalmente concluirá en menos de una hora.

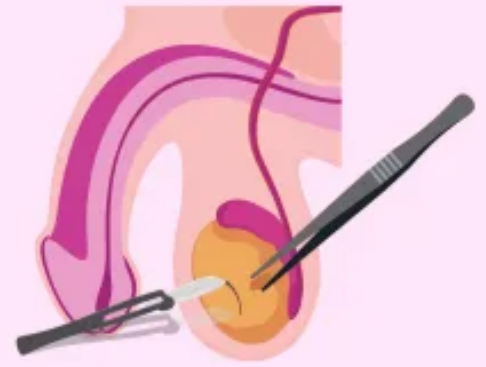EXAMENES DE TEJIDOS

La mayoría de los tipos de cáncer se diagnostica al extraer un pequeño fragmento de tumor para observarlo al microscopio y determinar si tiene células cancerosas.

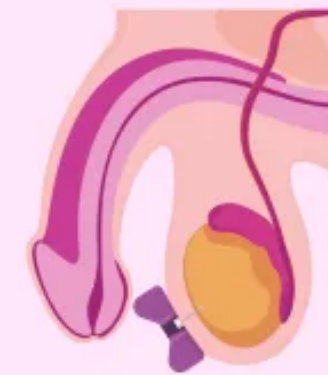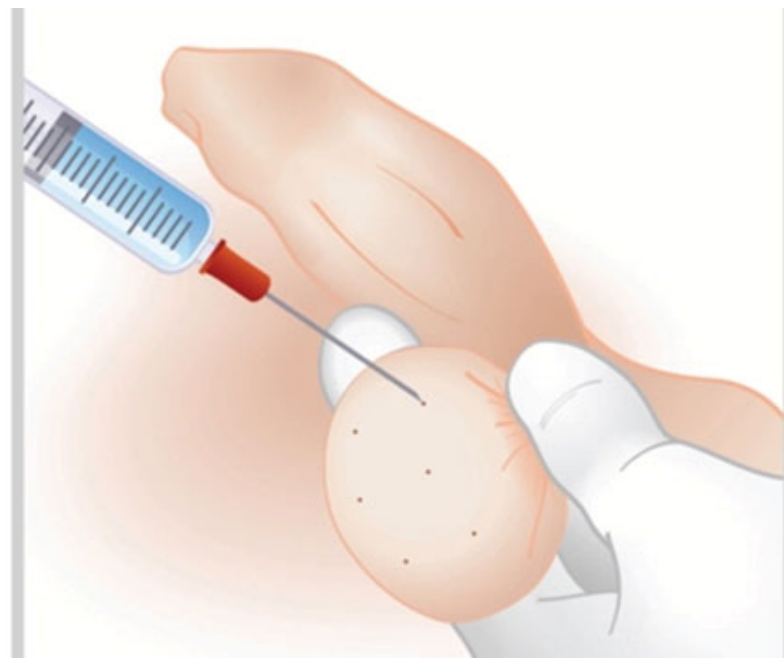
Esto se conoce como una biopsia. Sin embargo, una biopsia rara vez se hace en un tumor testicular, porque podría haber el riesgo de propagar el cáncer. A menudo, el médico puede obtener una buena idea si se trata de cáncer testicular basándose en la ecografía y las pruebas de marcadores tumorales de la sangre. Por lo tanto, en lugar de una biopsia, el médico probablemente recomendará cirugía orquiectomía inguinal radical) para extirpar el tumor tan pronto como sea posible.

El testículo completo será enviado al laboratorio donde un patólogo (un médico especializado en diagnosticar las enfermedades en el laboratorio) examina fragmentos del tumor con un microscopio. Si se encontraron células cancerosas, el patólogo emite un informe que describe el tipo y la extensión del cáncer.

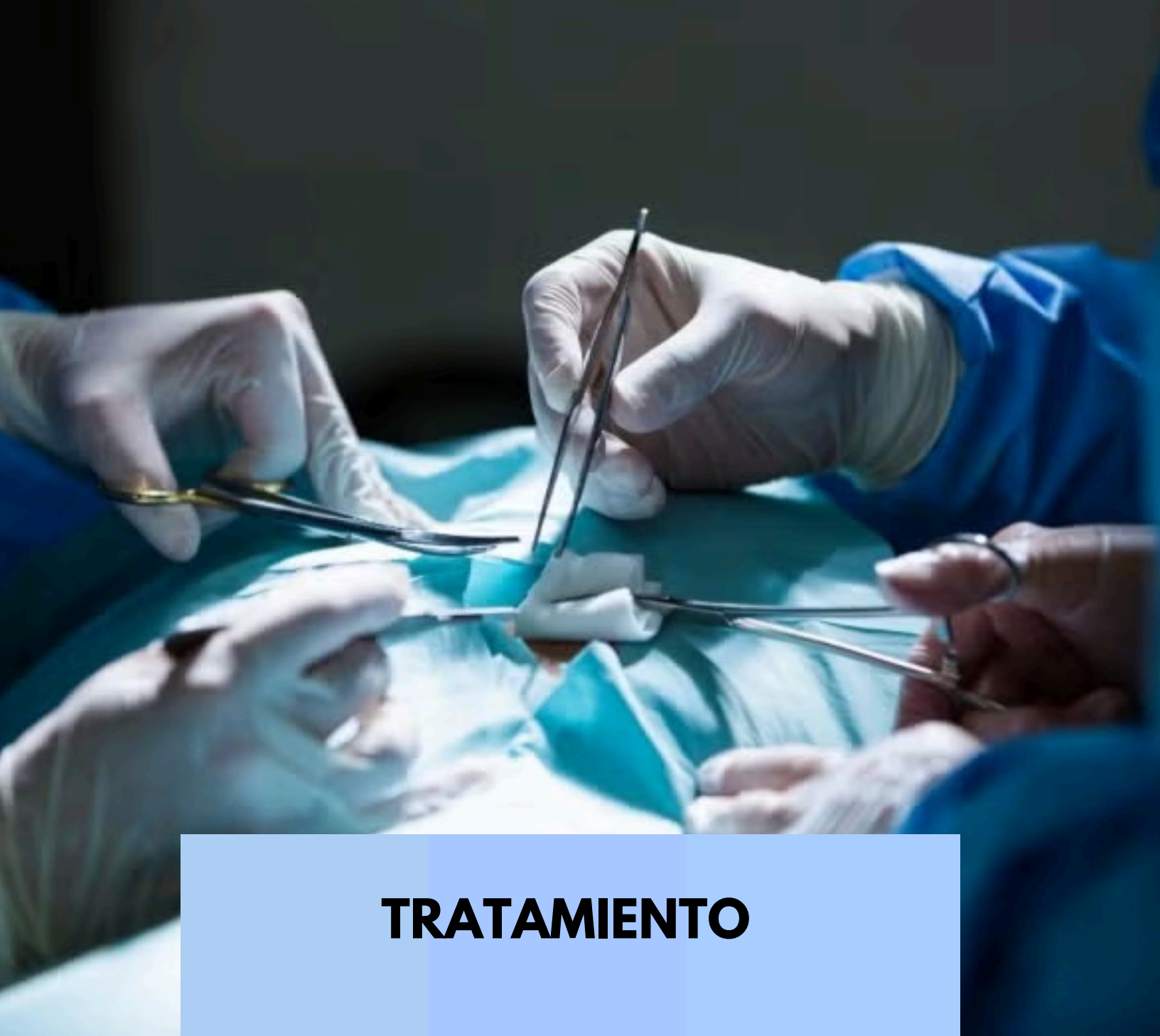En muy raras ocasiones, cuando un diagnóstico de cáncer testicular es incierto, el médico puede realizar una biopsia antes de extirpar el testículo. Esto se hace en la sala de operaciones (quirófano). El cirujano hace una incisión sobre el área púbica, extrae el testículo del escroto y lo examina sin cortar el cordón espermático. Si se observa un área sospechosa, se extrae una parte del tejido y un patólogo la examina de inmediato. Si se detecta un cáncer, entonces se extirpan el testículo y el cordón espermático. Si el tejido no es cáncer, a menudo se regresa el testículo al escroto.



Biopsia abierta
o TESE



Biopsia percutánea
o TESA



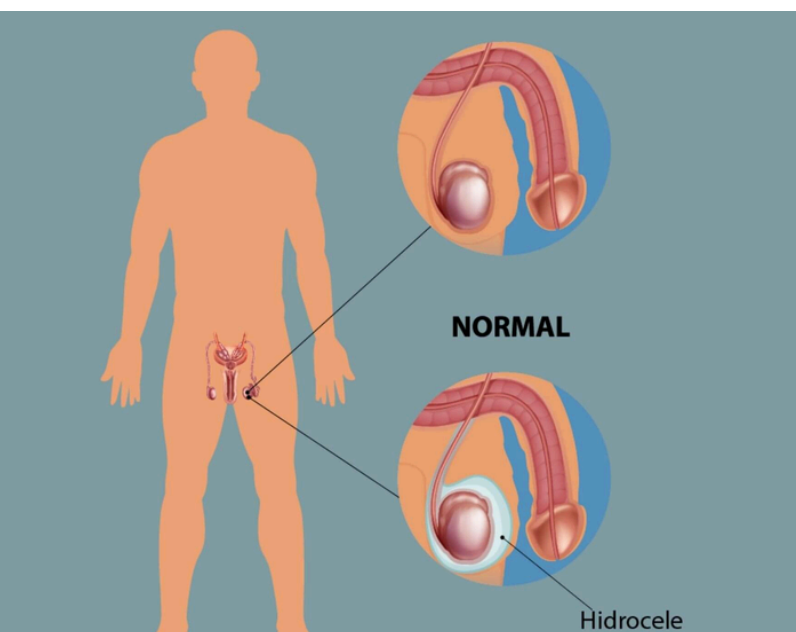
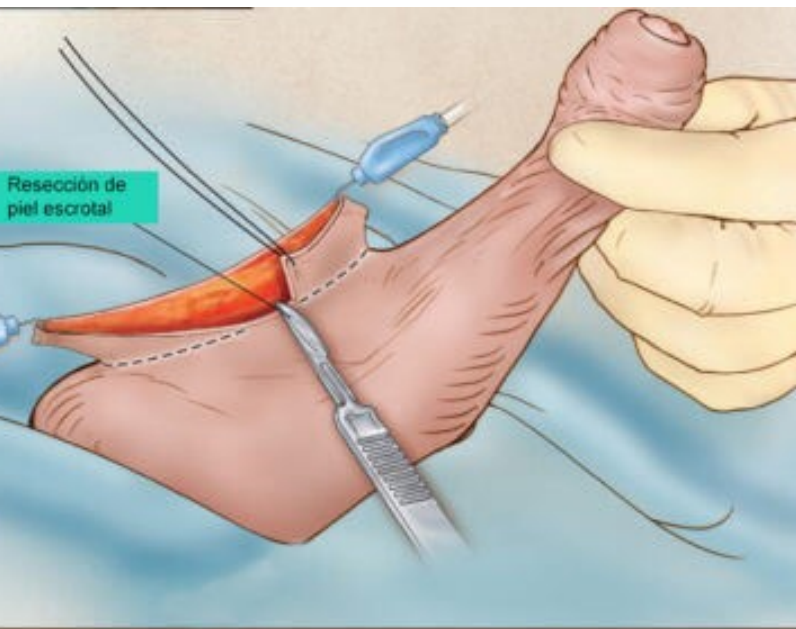
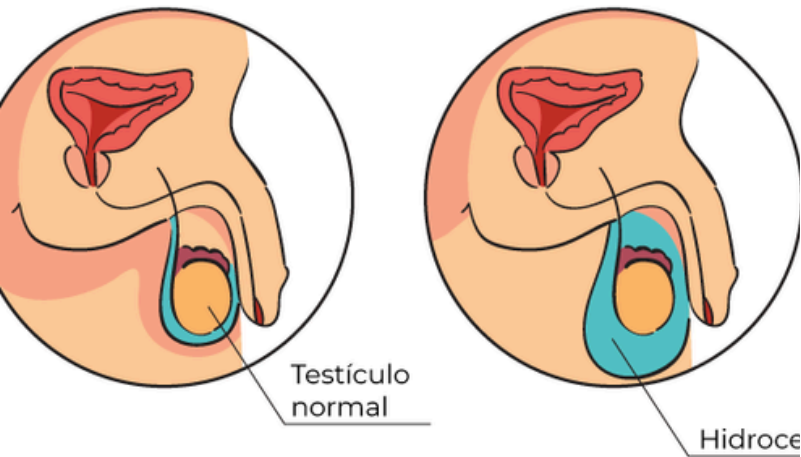
TRATAMIENTO

CIRUGÍA

QUIMIOTERAPIA

RADIOTERAPIA

ENSAYOS
CLÍNICOS



CIRUGÍA

Las operaciones que se utilizan para tratar el cáncer testicular son las siguientes:

- Cirugía para extirpar el testículo. Este procedimiento se llama orquiectomía inguinal radical. Es el primer tratamiento para la mayoría de los tipos de cáncer testicular. Para extirpar el testículo, el cirujano hace un corte en la ingle. Se extrae el testículo completo por la abertura. Puede insertarse una prótesis testicular rellena de gel si así lo decides. Es posible que este sea el único tratamiento necesario si el cáncer no se diseminó más allá del testículo.
- Cirugía para extraer los ganglios linfáticos cercanos. Si se sospecha que el cáncer se pudo haber diseminado más allá del testículo, es posible que te hagan una cirugía para extirpar algunos ganglios linfáticos. Para extraer los ganglios linfáticos, el cirujano hace un corte en el vientre. Los ganglios linfáticos se analizan en un laboratorio para determinar si hay cáncer. A menudo se hacen cirugías para extirpar los ganglios linfáticos con el fin de tratar el cáncer testicular de tipo no seminoma.

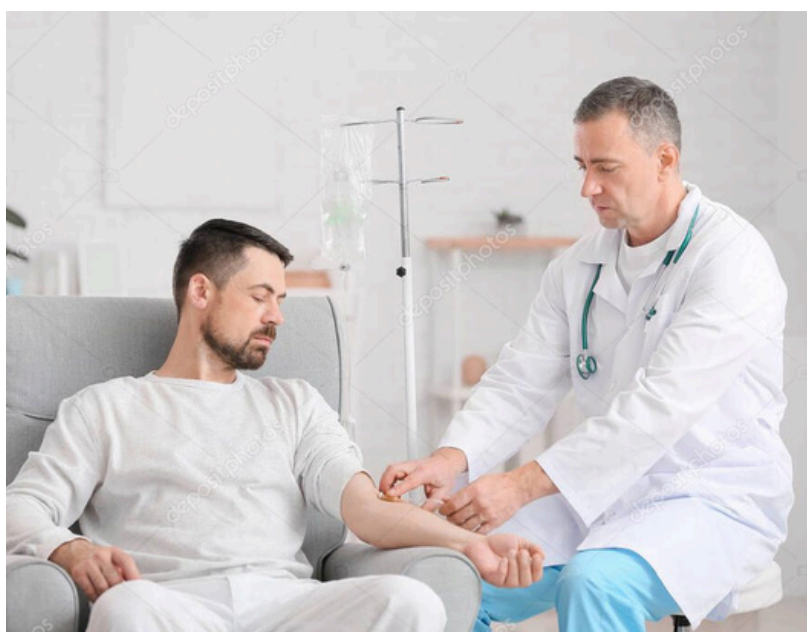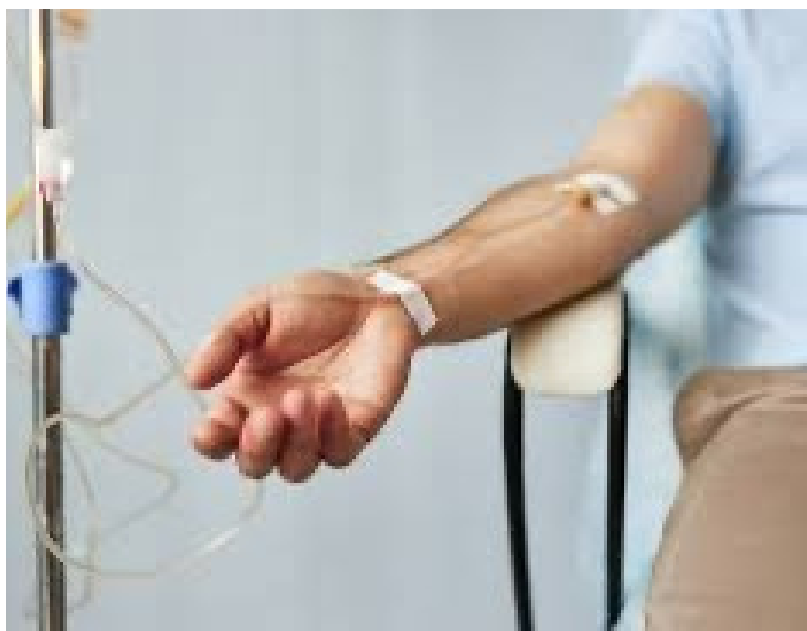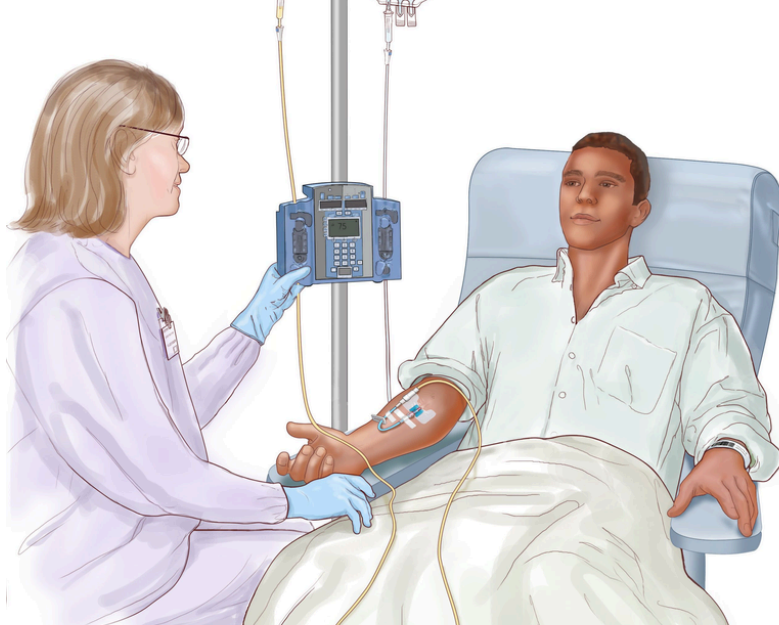
La cirugía de cáncer testicular conlleva riesgos de sangrado e infección. Si te hacen una cirugía para extirpar los ganglios linfáticos, también existe el riesgo de que se corte un nervio. Los cirujanos toman muchas precauciones para proteger los nervios. A veces, no se puede evitar cortar un nervio. Esto puede ocasionar problemas con la eyaculación, pero en general no afecta tu capacidad para lograr una erección. Pregunta al proveedor de atención médica sobre las opciones para conservar tu esperma antes de la cirugía.

QUIMIOTERAPIA

En la quimioterapia se usan medicamentos fuertes para destruir las células cancerosas. Los medicamentos de la quimioterapia viajan por el cuerpo y pueden destruir las células cancerosas que es posible que se hayan diseminado fuera del testículo.

La quimioterapia se usa generalmente después de una cirugía. Puede ayudar a destruir cualquier célula cancerosa que haya quedado en el cuerpo. Cuando el cáncer testicular está muy avanzado, a veces se usa la quimioterapia antes de la cirugía. Los efectos secundarios de la quimioterapia dependen de los medicamentos específicos que se utilicen. Los efectos secundarios comunes son fatiga, pérdida auditiva y mayor riesgo de tener infecciones.

La quimioterapia también puede provocar que el cuerpo deje de producir espermatozoides. A menudo, la producción de espermatozoides se reanuda a medida que mejoras después del tratamiento del cáncer. Sin embargo, a veces la incapacidad de producir espermatozoides es permanente. Pregunta al proveedor de atención médica sobre tus opciones para conservar espermatozoides antes de la quimioterapia.



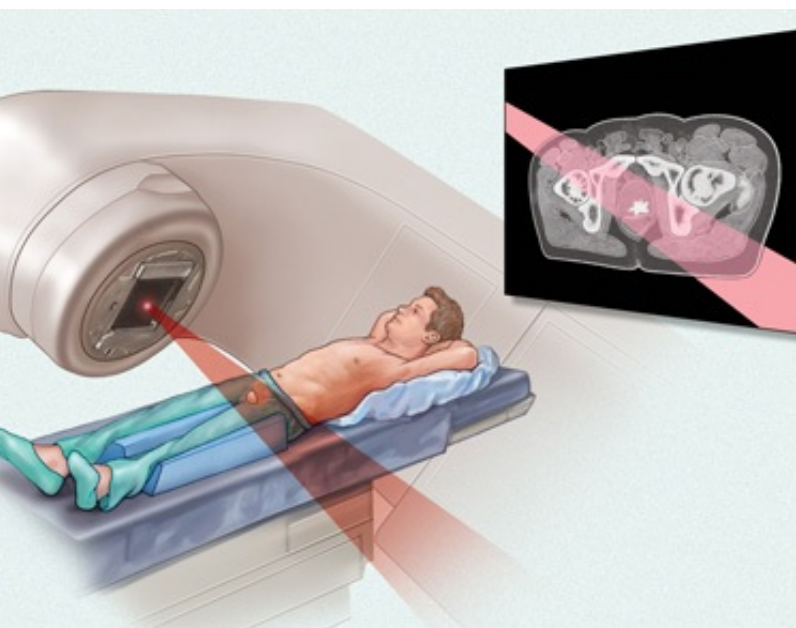
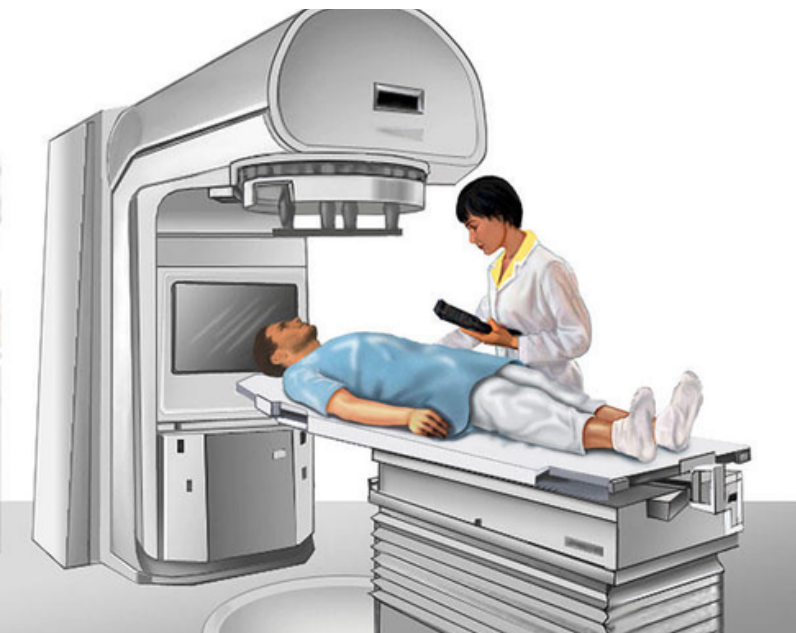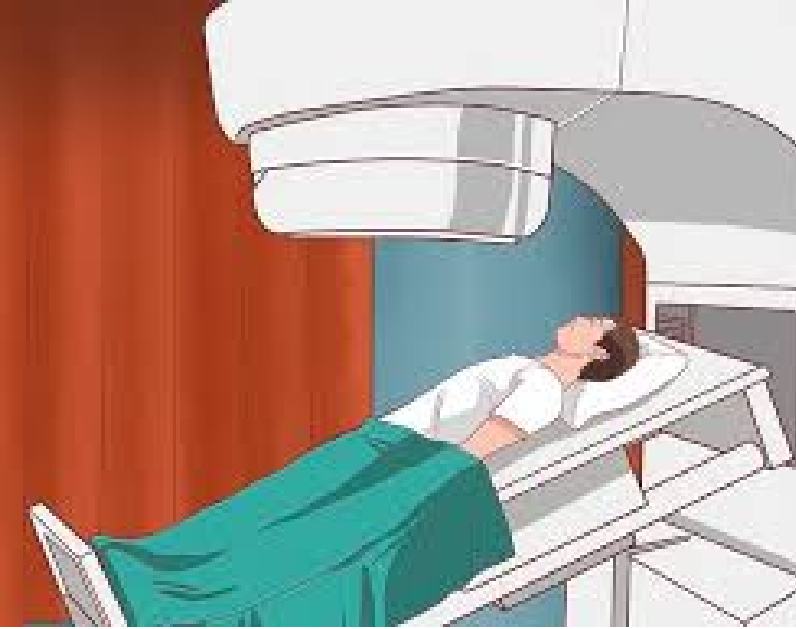RADIOTERAPIA

La radioterapia utiliza haces de energía de alta potencia para destruir las células cancerosas. La radiación puede provenir de rayos X, protones y otras fuentes. Durante la radioterapia, te recuestas sobre una camilla y una máquina grande se mueve a tu alrededor. El equipo dirige haces de energía hacia zonas precisas del cuerpo.

La radioterapia a veces se usa para tratar el cáncer testicular de tipo seminoma. La radioterapia puede recomendarse después de una cirugía de extirpación de testículo.

La radioterapia no se suele usar para tratar el cáncer testicular de tipo no seminoma.

Los efectos secundarios pueden incluir náuseas y cansancio. La radioterapia también puede disminuir temporalmente el conteo de espermatozoides. Esto puede afectar la fertilidad. Pregunta al proveedor de atención médica sobre tus opciones para conservar el esperma antes de la radioterapia.



ENSAYOS CLÍNICOS

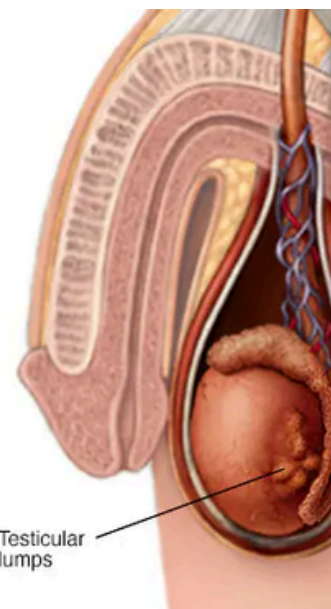
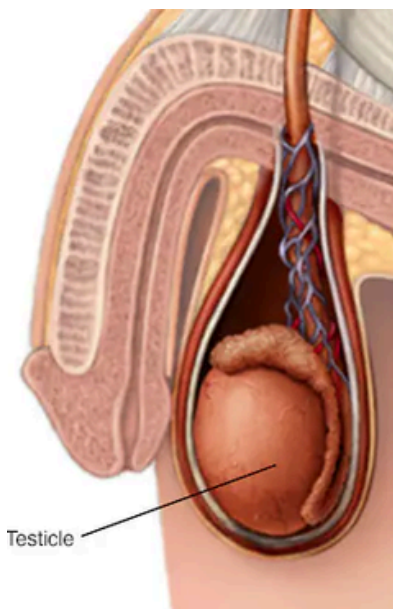
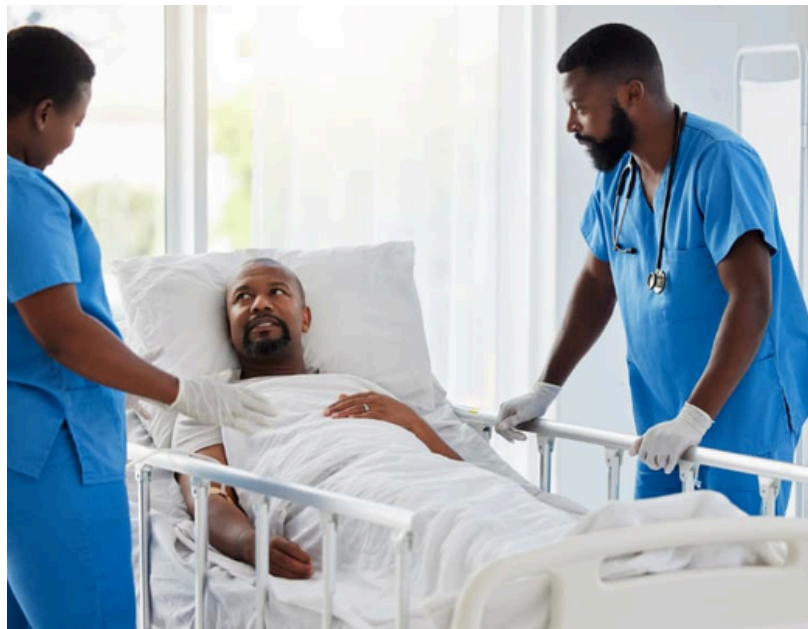Para algunos pacientes, la mejor elección de tratamiento podría ser un ensayo clínico. Los ensayos clínicos son parte del proceso de investigación del cáncer. Los ensayos clínicos se llevan a cabo para saber si los tratamientos nuevos para el cáncer son inocuos (seguros) y eficaces, o mejores que el tratamiento estándar.

Muchos de los tratamientos estándar actuales se basan en ensayos clínicos anteriores. Los pacientes que participan en un ensayo clínico reciben el tratamiento estándar o son de los primeros en recibir el tratamiento nuevo.

Los pacientes que participan en los ensayos clínicos también ayudan a mejorar la forma en que se tratará el cáncer en el futuro. Aunque los ensayos clínicos no siempre llevan a tratamientos eficaces, a menudo responden a preguntas importantes y ayudan a avanzar en la investigación.

Los pacientes pueden ingresar en los ensayos clínicos antes, durante o después de comenzar su tratamiento para el cáncer.

En algunos ensayos clínicos solo se aceptan a pacientes que aún no recibieron tratamiento. En otros ensayos se prueban terapias en pacientes de cáncer que no mejoraron. También hay ensayos clínicos en los que se prueban formas nuevas de impedir que el cáncer recidive (vuelva) o de disminuir los efectos secundarios del tratamiento del cáncer.





PREVENCIÓN

PREVENCIÓN

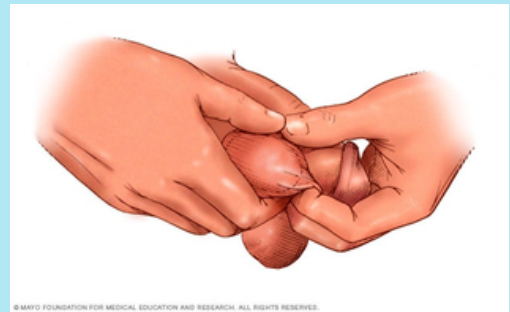PASO 1

COMER SANO



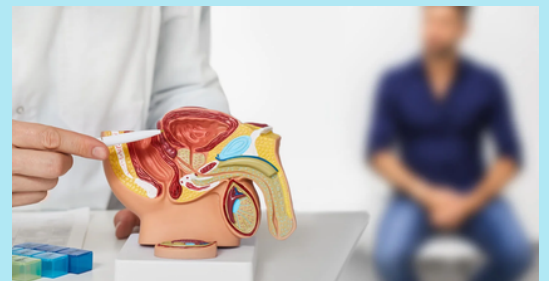PASO 2

**AUTOEXPLORARSE
EN EL MOMENTO DEL ASEO**



PASO 3

**VISITAR
UN UROLOGO**



Referencias

Bibliográficas

- AMERICAN CANCER SOCIETY WEBSITE. CAN TESTICULAR CANCER BE FOUND EARLY?
WWW.CANCER.ORG/CANCER/TESTICULAR-CANCER/DETECTION-DIAGNOSIS-STAGING/DETECTION.HTML.
UPDATED MAY 17, 2018. ACCESSED JULY 18, 2023
- [HTTPS://WWW.CANCER.GOV/ESPAÑOL/TIPOS/TESTICULO/PACIENTE/TRATAMIENTO-TESTICULO-PDQ](https://www.cancer.gov/espanol/tipos/testiculo/paciente/tratamiento-testiculo-pdq) 2024
- DR. WILLIAM BREEN, RADIONCÓLOGO, DR. ANASTASIOS (TASSOS) DIMOU, ONCÓLOGO
(2024)[HTTPS://WWW.MAYOCLINIC.ORG/ES/DISEASES-CONDITIONS/TESTICULAR-CANCER-CARE/DIAGNOSIS-TREATMENT/DRC-20352991#:~:TEXT=Y%20TUS%20PREFERENCIAS.-,CIRUG%C3%ADA,TESTICULAR%20DE%20TIPO%20NO%20SEMINOMA.](https://www.mayoclinic.org/es/diseases-conditions/testicular-cancer-care/diagnosis-treatment/drc-20352991#:~:text=Y%20TUS%20PREFERENCIAS.-,CIRUG%C3%ADA,TESTICULAR%20DE%20TIPO%20NO%20SEMINOMA.)
- FLORES, E., ZAMBRANO, A., INTRIAGO, A., BURGOS, A. (2020). TRATAMIENTO Y PRONÓSTICO DE CÁNCER TESTICULAR. SABERES DEL CONOCIMIENTO. 445-453.
[HTTPS://DIALNET.UNIRIOJA.ES/DESCARGA/ARTICULO/8000687.PD](https://dialnet.unirioja.es/Descarga/articulo/8000687.pdf)
- JUÁREZ-GARCÍA, D. M., TÉLLEZ-RAMOS, M. A., & TÉLLEZ, A. (2022). ESCALA DEL MODELO DE CREENCIAS DE SALUD EN ESPAÑOL PARA EL CÁNCER Y LA AUTOEXPLORACIÓN TESTICULAR [SPANISH-LANGUAGE VERSION OF THE HEALTH BELIEF MODEL SCALE FOR TESTICULAR CANCER AND TESTICULAR SELF-EXAMINATIONESCALA EM ESPANHOL DO MODELO DE CRENÇAS EM SAÚDE PARA CÂNCER E AUTOEXAME TESTICULAR]. REVISTA PANAMERICANA DE SALUD PÚBLICA = PAN AMERICAN JOURNAL OF PUBLIC HEALTH, 46, E38. [HTTPS://DOI.ORG/10.26633/RPSP.2022.38](https://doi.org/10.26633/RPSP.2022.38)
- NAVARRO BAL, PENA ORA, SÁNCHEZ SS. SEMINOMA MIXTO TESTICULAR. REV CUBANA MEDGEN INTEGR. 2021;37(3):1-12. [HTTPS://WWW.MEDIGRAPHIC.COM/CGI-BIN/NEW/RESUMEN.CGI?IDARTICULO=110073](https://www.medigraphic.com/cgi-bin/new/resumen.cgi?IDARTICULO=110073)
- NOURIEH, M., & ALLORY, Y. (2021). CLASIFICACIÓN DE LOS TUMORES TESTICULARES. EMC - UROLOGÍA, 53(3), 1-15. [HTTPS://DOI.ORG/10.1016/S1761-3310\(21\)45558-1](https://doi.org/10.1016/S1761-3310(21)45558-1)
- SAVÓN MOIRAN L, VIEL REYES H, GUILARTE HARRIETE M. GENERALIDADES SOBRE CÁNCER DE TESTÍCULO. REV INF CIENT [INTERNET]. 2015 [CITADO 28 NOV 2024]; 91 (3). DISPONIBLE EN:
[HTTPS://REVINFCIENTIFICA.SLD.CU/INDEX.PHP/RIC/ARTICLE/VIEW/234](https://revinfcientifica.sld.cu/index.php/ric/article/view/234)